



眼外伤

(Ocular Trauma)

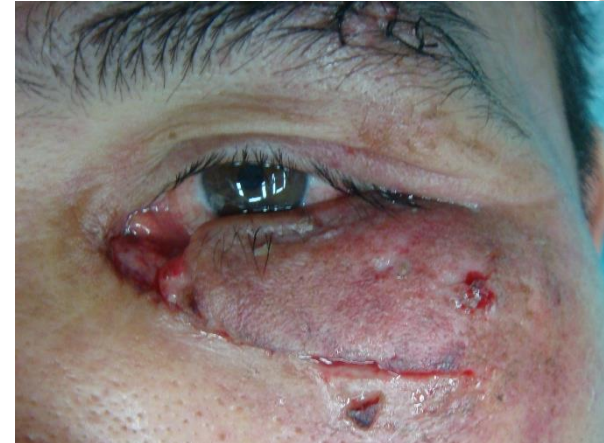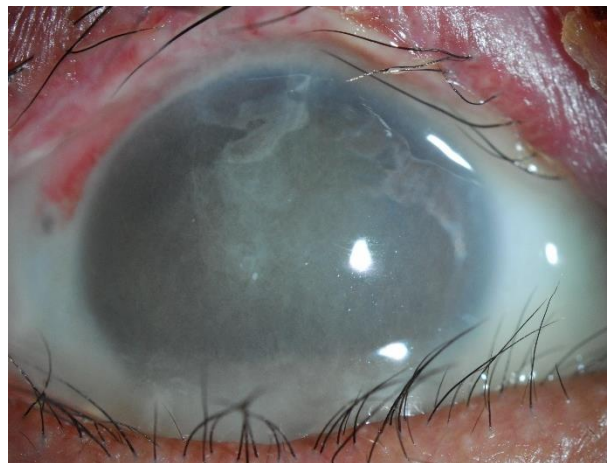
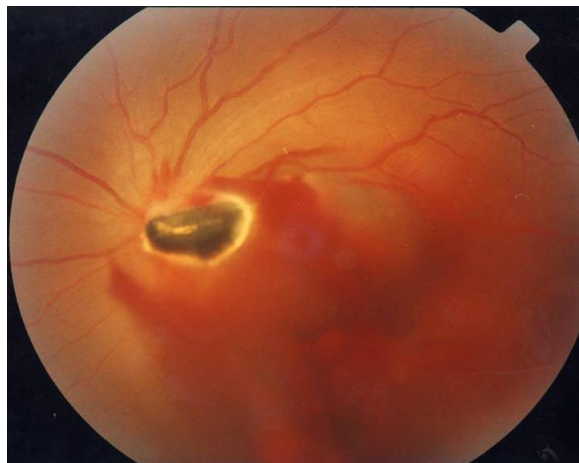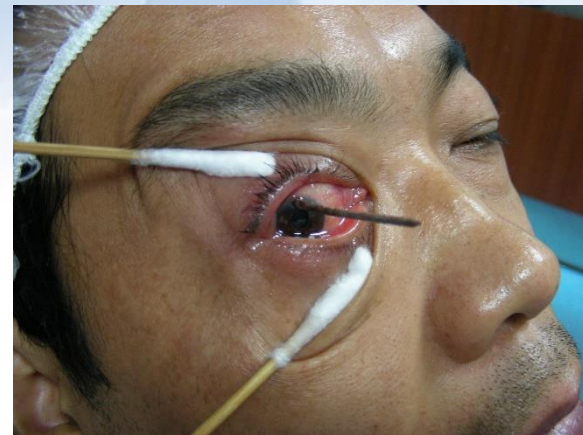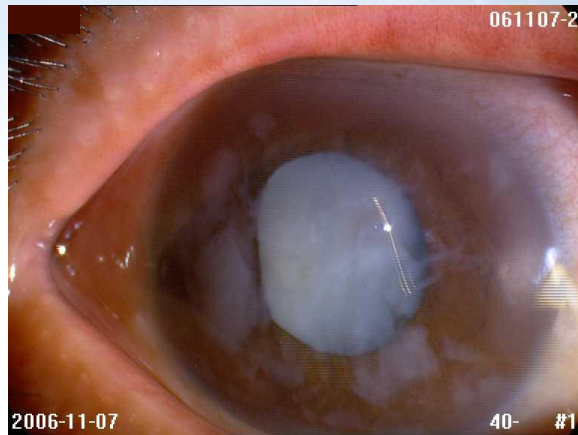
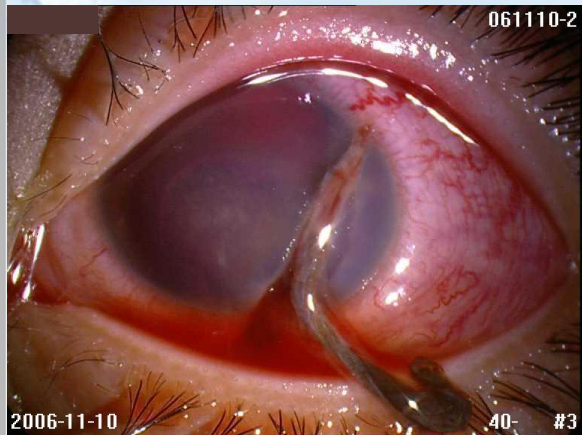
中山大学中山眼科中心 郑永欣



中山大學 中山眼科中心

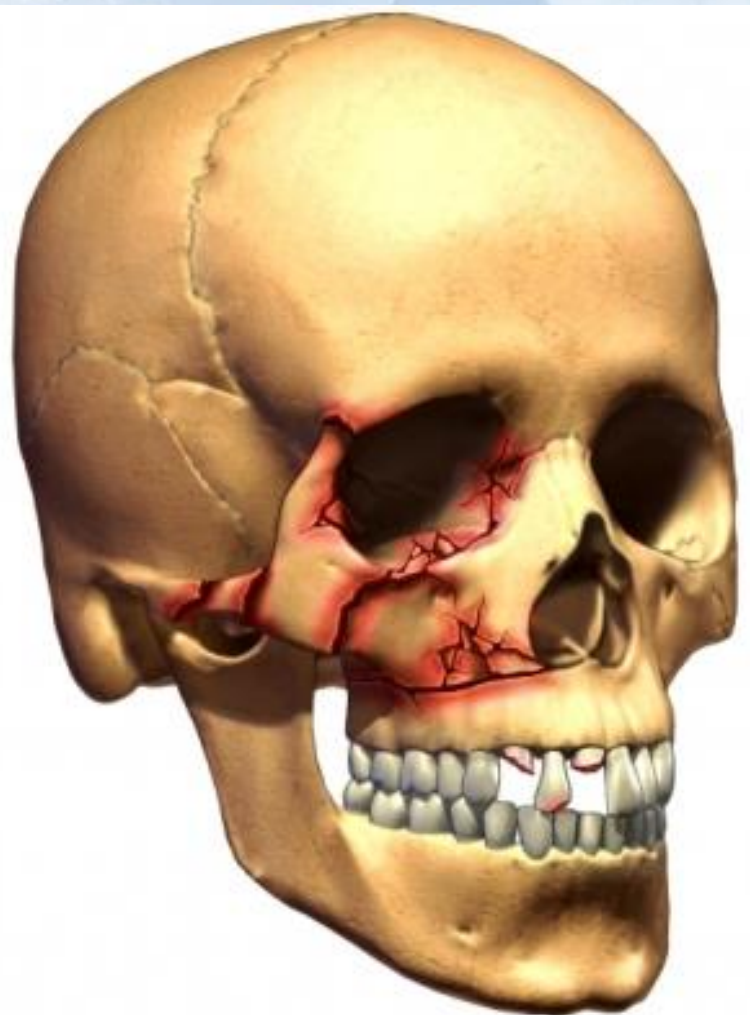
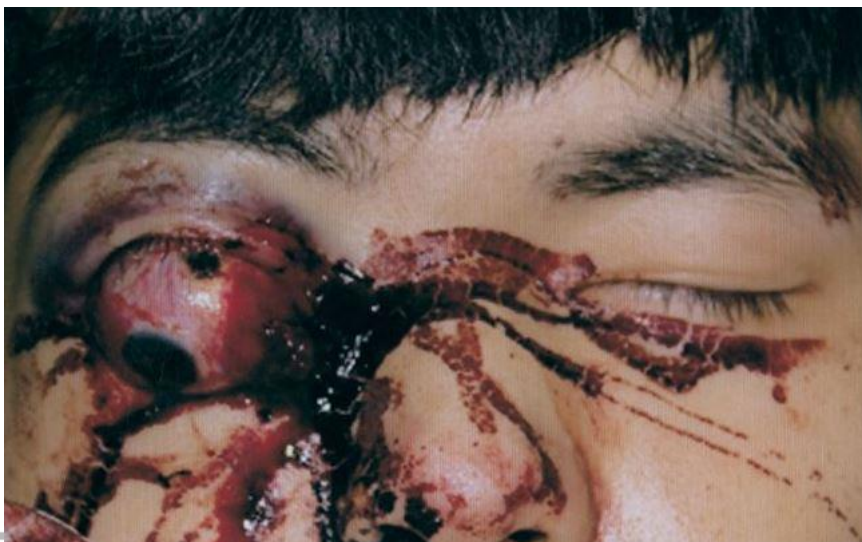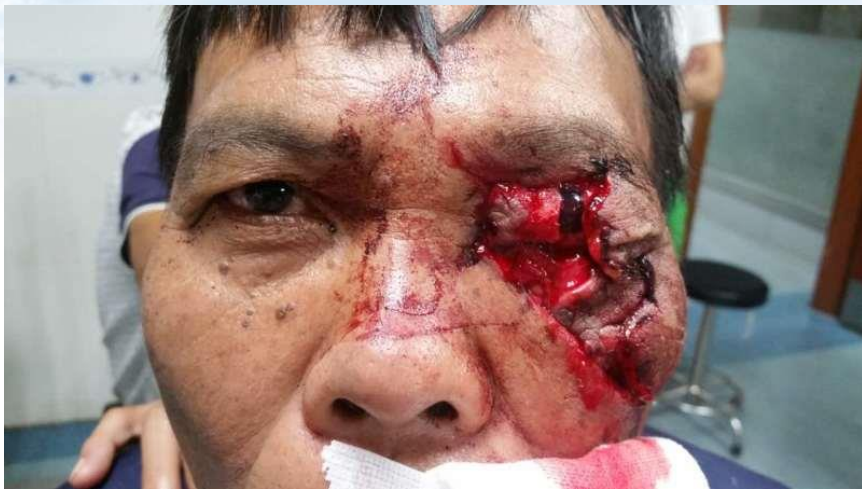ZHONGSHAN OPHTHALMIC CENTER, SUN YAT-SEN UNIVERSITY

常见眼外伤

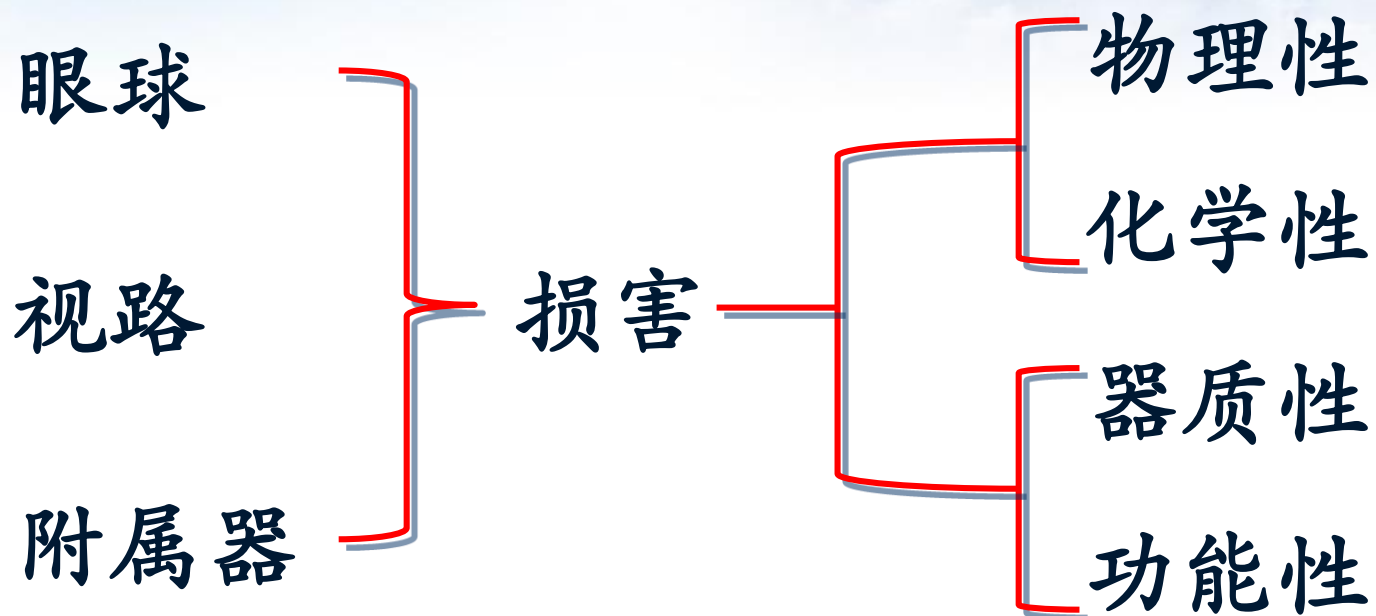




常见眼外伤



眼外伤的定义



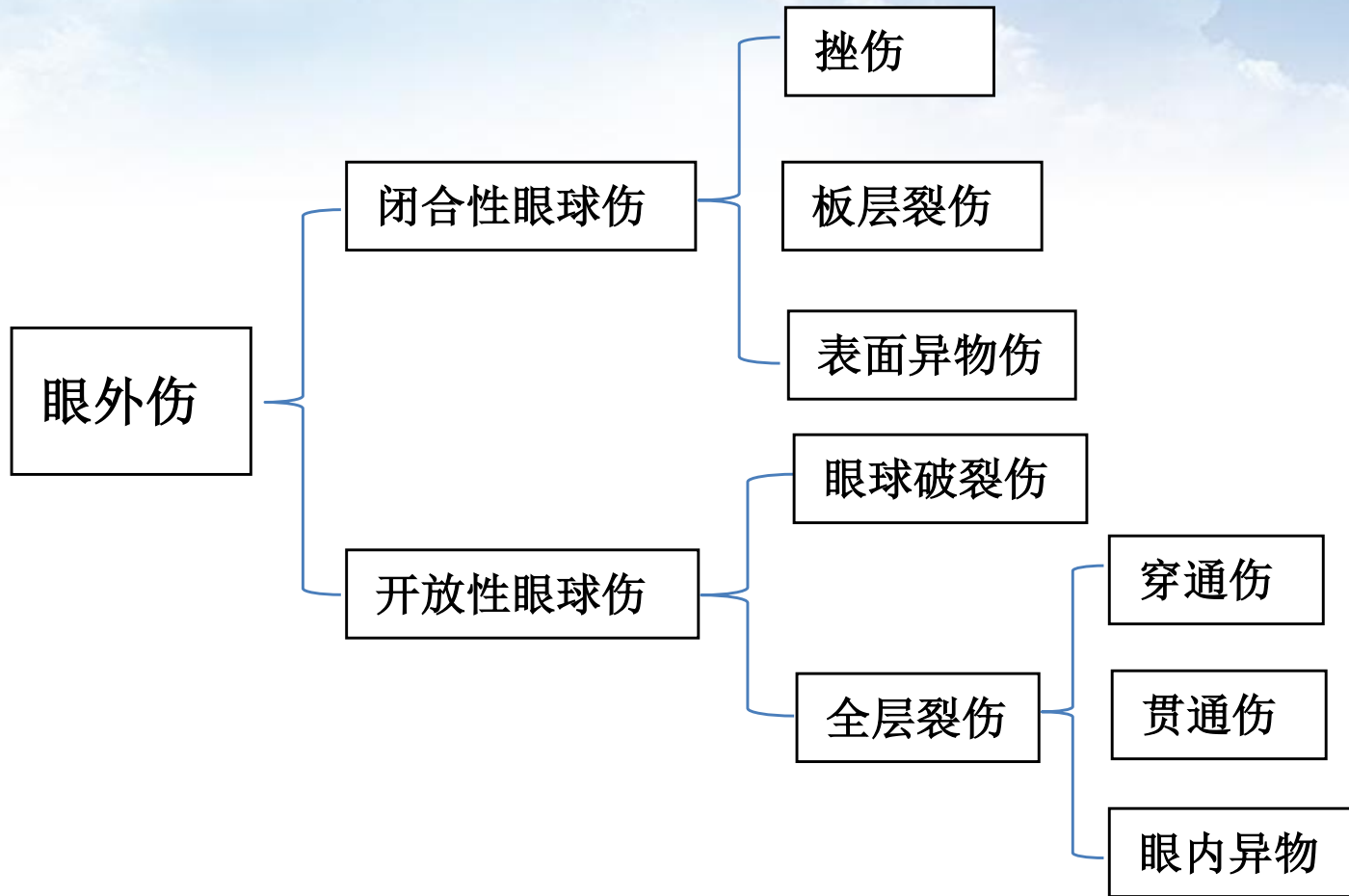
眼外伤的临床意义

- ❖ 单眼盲的主要原因
- ❖ 主要发生在年青人
- ❖ 眼部的多发性损伤
- ❖ 严重的并发症
- ❖ 交感性眼炎
- ❖ 急救的重要性

眼外伤的分类

- ❖ 机械性眼外伤
 - ◆ 闭合性眼球伤
 - ◆ 开放性眼球伤
- ❖ 非机械性眼外伤
 - ◆ 化学伤
 - ◆ 热烧伤
 - ◆ 辐射伤
- ❖ 混合伤

机械性眼外伤的分类





机械性眼外伤的分区

❖ 开放性眼外伤分区：

- ❖ I：局限于角膜（包括角巩缘）
- ❖ II：角巩缘至角巩缘后5mm的巩膜
- ❖ III：角巩缘5mm后的巩膜

❖ 闭合性眼外伤分区：

- ❖ I：浅表损伤（限于球结膜、巩膜和角膜）
- ❖ II：前节损伤（包括角膜至晶状体后囊间的结构）
- ❖ III：后节损伤（晶状体后囊以后的所有眼内结构）



中山大學 中山眼科中心

ZHONGSHAN OPHTHALMIC CENTER, SUN YAT-SEN UNIVERSITY

眼附属器外伤

Lacrimal gland

Eyelid

Superior
lacrimal canal

Lacrimal
sac

Lacrimal
gland ducts

Pupil

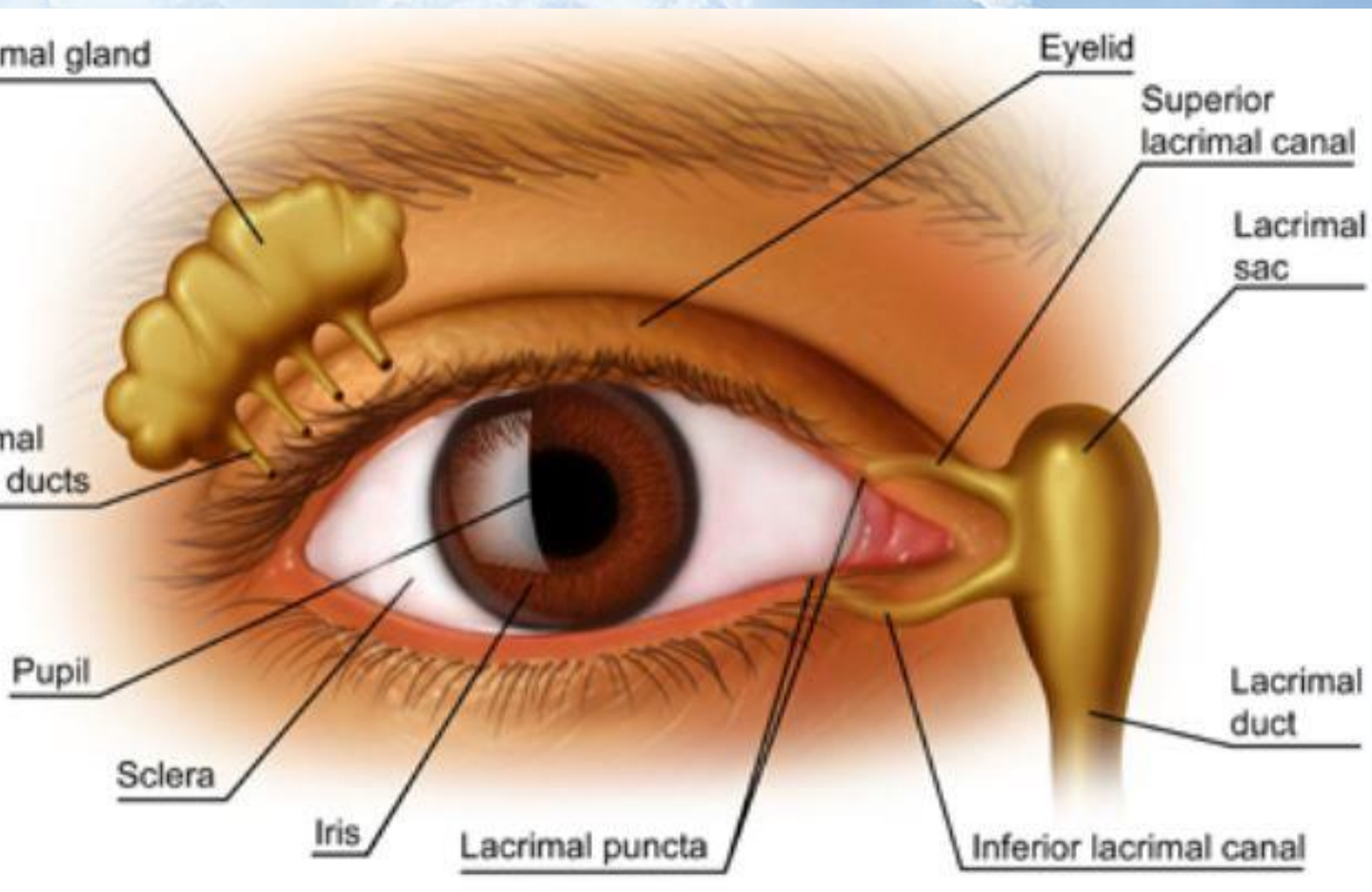
Sclera

Iris

Lacrimal puncta

Inferior lacrimal canal

Lacrimal
duct





眼睑外伤

病因

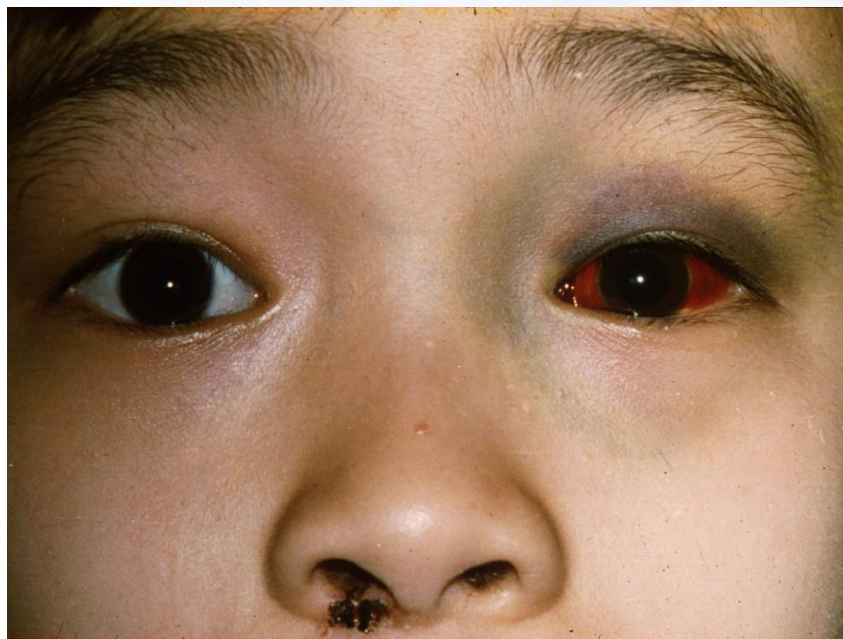尖锐物或暴力等

挫伤引起的眼睑小血管破裂

临床表现

眼睑水肿和出血

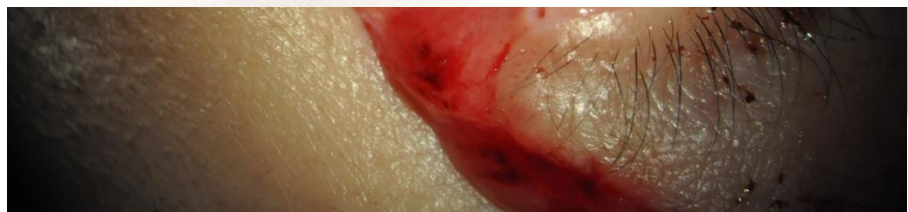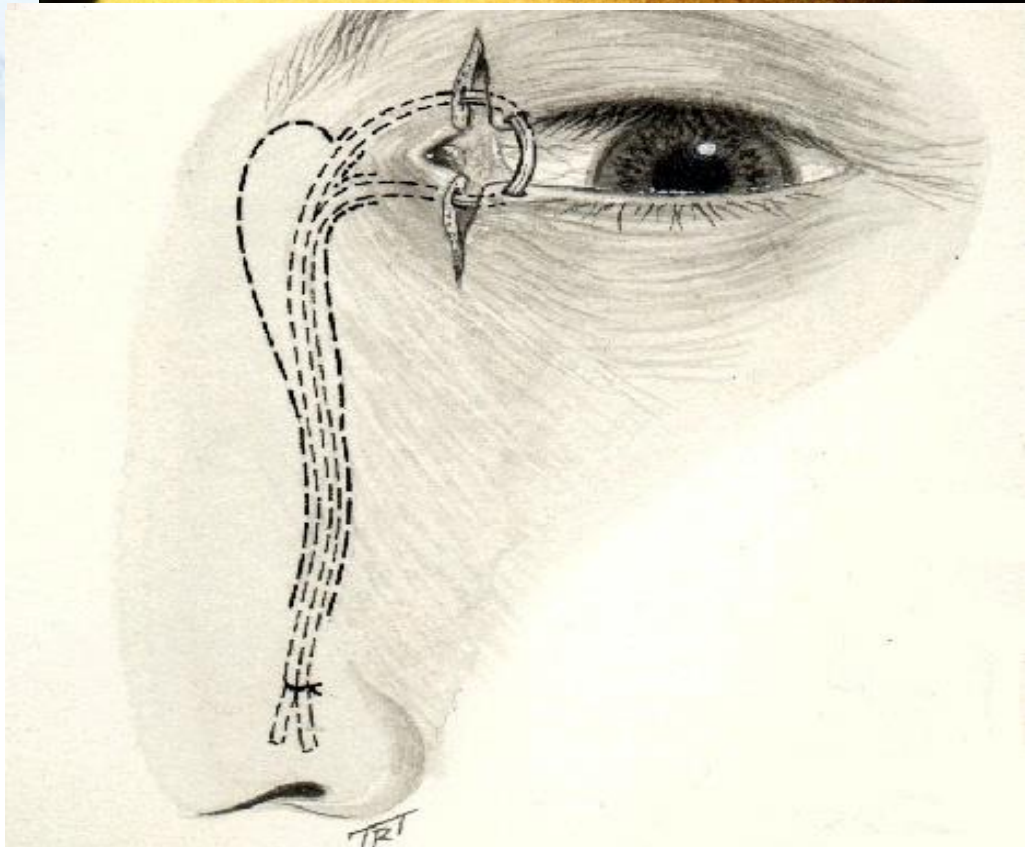
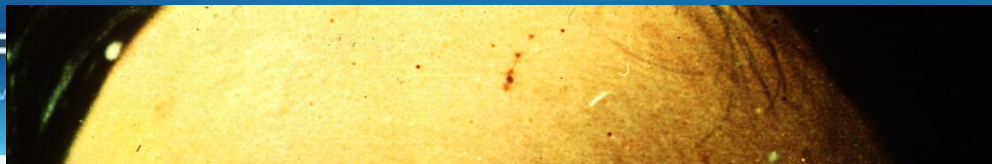治疗





眼睑裂伤

- ❖ 眼睑皮肤全层裂伤
甚至深达肌层、睑板
和睑结膜
- ❖ 泪小管断裂
- ❖ 治疗：
分层对位缝合
复杂者皮瓣转移



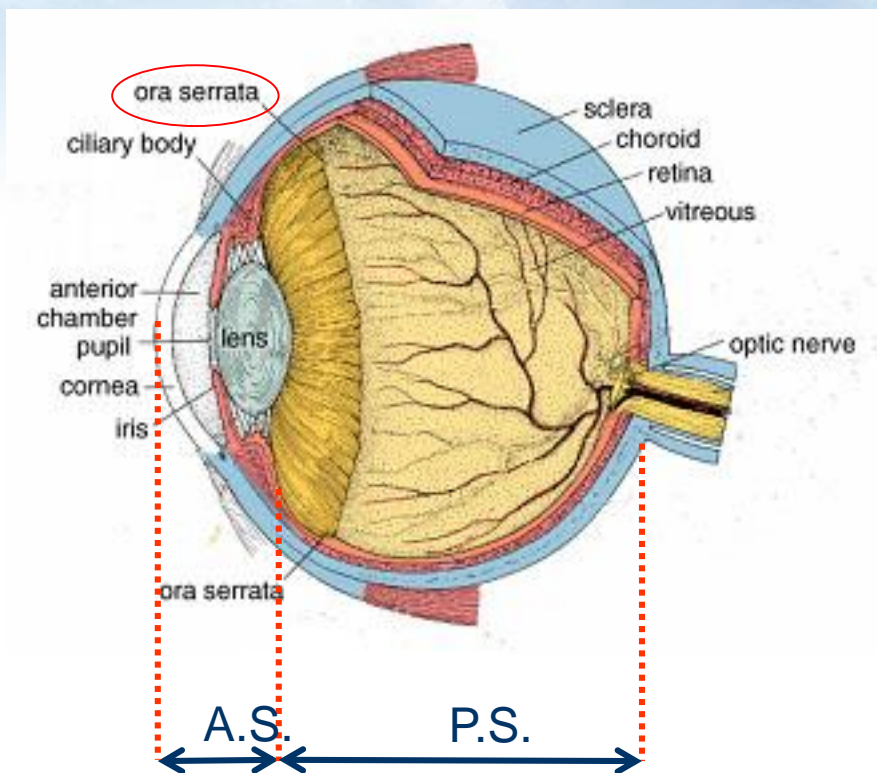


眼前节外伤


- 眼辐射性损伤
- 眼前节化学损伤
- 热烧伤
- 钝挫伤



眼球



A.S.: 眼前节 P.S.: 眼后节



眼 辐 射 性 损 伤

电光性眼炎

❖ 病因

- ◆ 临床最常见的辐射性眼外伤
- ◆ 暴露于紫外线导致的眼部损伤

❖ 眼部刺激征

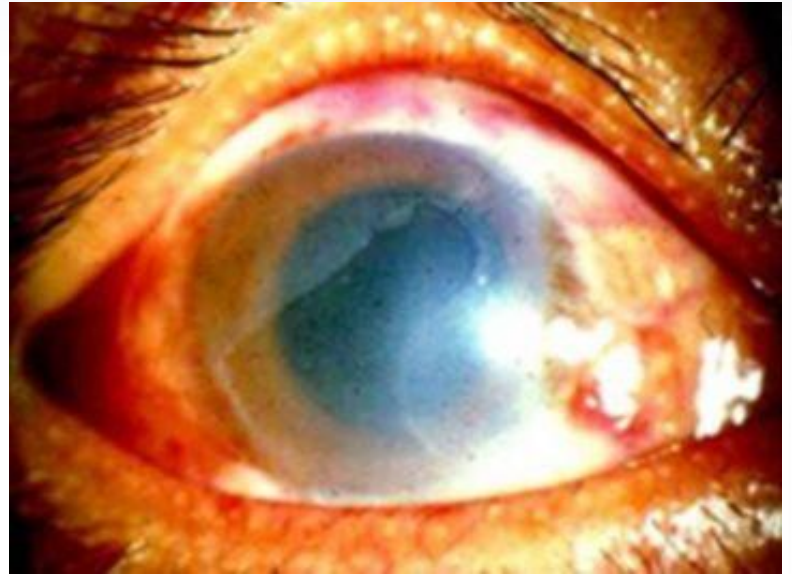
- ◆ 疼痛，烧灼感，异物感，畏光

❖ 临床表现

- ◆ 浅层点状角膜炎

❖ 治疗

- ◆ 止痛、局部抗生素，促进角膜上皮修复、包眼



眼前节化学损伤

酸碱化学伤

酸碱化学伤

❖ 病因

- ◆ 碱性、酸性物质导致的眼部损伤
(包括有机溶剂)

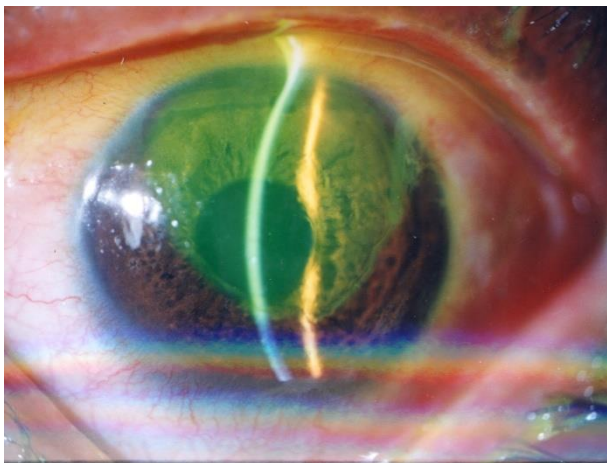
❖ 碱性烧伤重于酸性烧伤

- ◆ 碱性物质皂化脂肪 —— 从眼表渗透至眼内
- ◆ 酸性物质凝固蛋白质 —— 局限于眼表



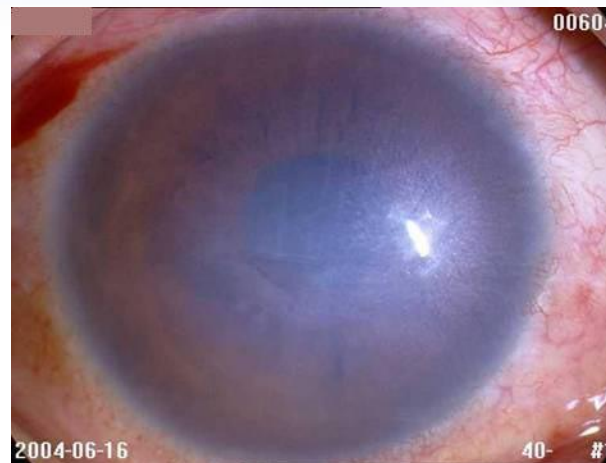酸碱化学伤

轻度



上皮缺损

轻度

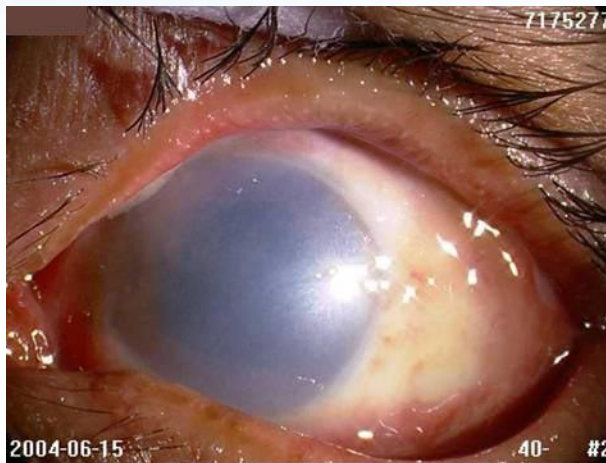


轻度基质水肿
虹膜纹理可见



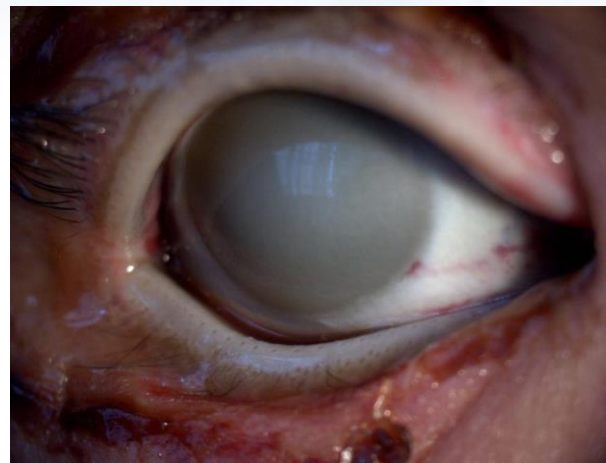酸碱化学伤

中度



基质水肿
虹膜纹理不辨

重度

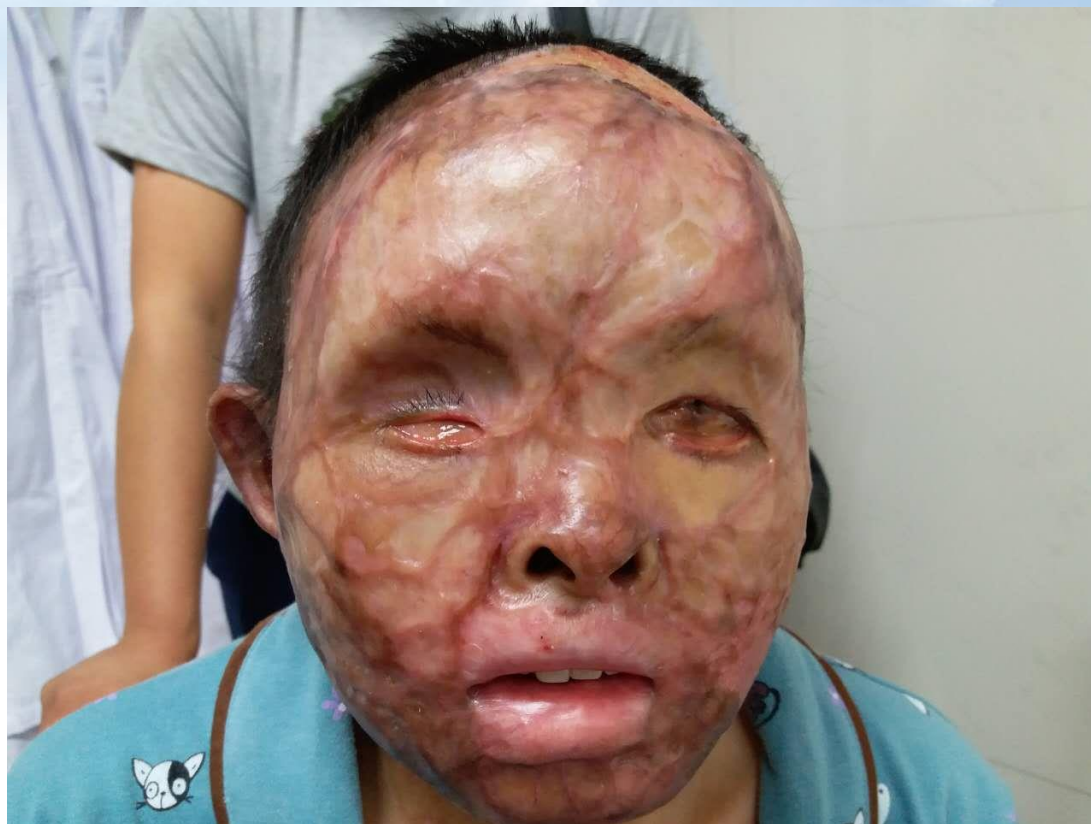

瓷白色混浊
虹膜不可见



中山大學 中山眼科中心

ZHONGSHAN OPHTHALMIC CENTER, SUN YAT-SEN UNIVERSITY



大范围

酸碱化学伤

并发症

❖ 眼睑

- ◆ 睑外翻，睑内翻，倒睫，兔眼

❖ 眼表

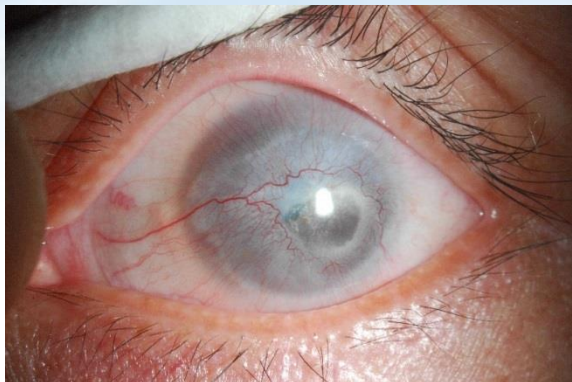- ◆ 睑球粘连，假性胬肉，血管翳，角膜白斑，干眼症

❖ 眼前节

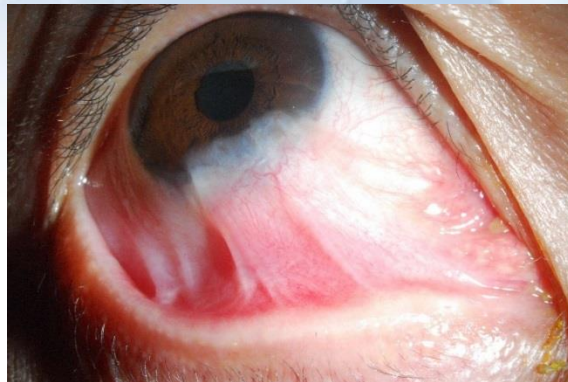
- ◆ 虹膜睫状体炎，青光眼，白内障



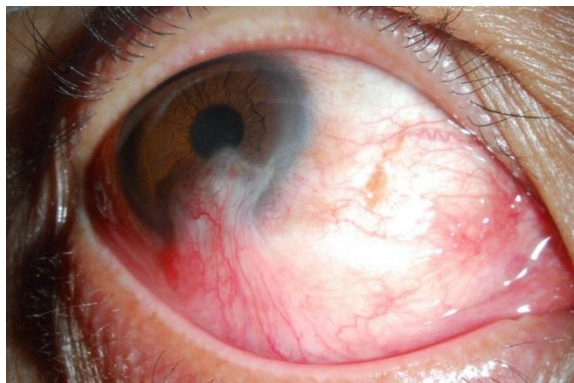酸碱化学伤



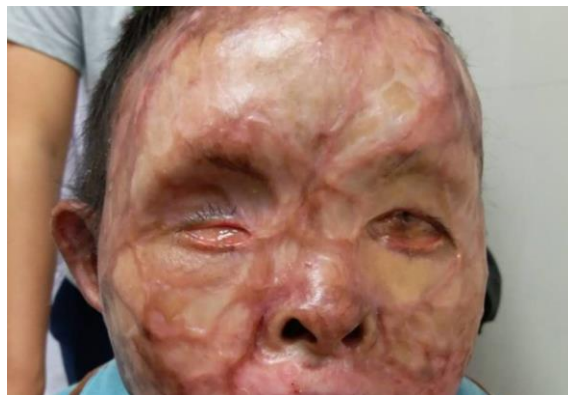血管翳



睑球粘连



假性胬肉



瘢痕性睑外翻

酸碱化学伤的治疗

❖ 伤后当时

- 现场抢救
 - ◆ **争分夺秒，因地制宜，彻底冲洗，及时转送**
- 院内急救处理
 - ◆ 检测结膜囊PH值
 - ◆ 生理盐水冲洗至 $\text{pH} = 7$
 - ◆ 清除结膜囊内残留化学物质
 - ◆ 酌情清除坏死组织和创面遮盖

酸碱化学伤的治疗

❖ 急性阶段 (伤后数分钟至1周)

预防感染, 控制炎症

- ◆ 局部抗生素
- ◆ 睫状肌麻痹剂
- ◆ 局部和全身激素
- ◆ 降眼压药
- ◆ 局部和全身大剂量维生素C

酸碱化学伤的治疗

❖ 早期修复阶段 (1~3周)

防治角膜溶解

- ◆ 人工泪液
- ◆ 胶原酶抑制剂
- ◆ 治疗性角膜接触镜
- ◆ 睑缘缝合术
- ◆ 羊膜遮盖或移植术

酸碱化学伤的治疗

❖ 晚期修复阶段 (3周以后)

修复手术

- ◆ 眼睑整形术
- ◆ 眼表移植术
- ◆ 角膜移植术

A background image of a bright blue sky with large, fluffy white cumulus clouds. The clouds are concentrated in the upper half of the frame, with a clear blue sky above them. The overall scene is bright and clear.

眼球钝挫伤

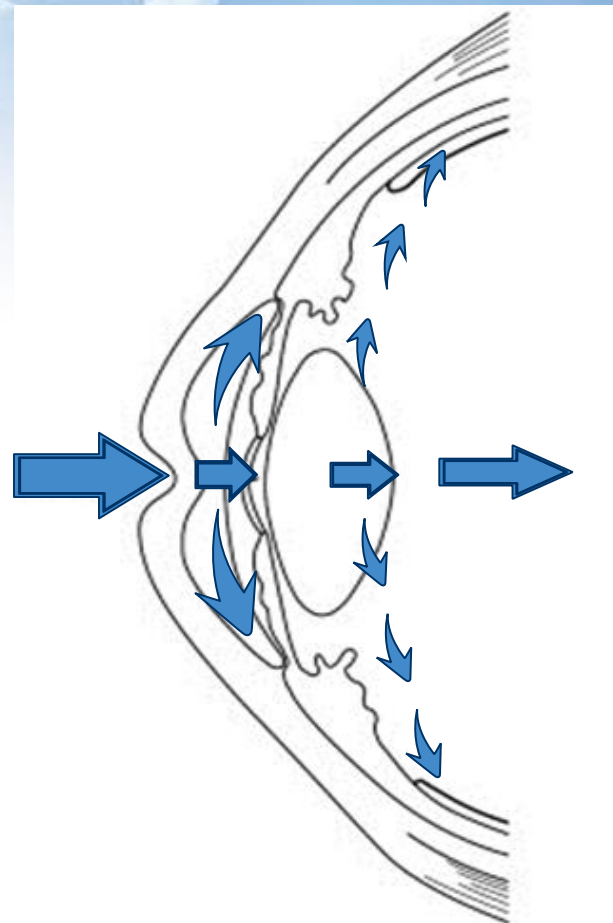
眼球钝挫伤

- ❖ 病因: 钝性物体打击眼部所致
- ❖ 特征：
 - ◆ 局部伤和对冲伤并存
累及眼前段和眼后段
 - ◆ 机械性和非机械性损伤结合
治疗困难、预后不良

眼球受力传导示意图



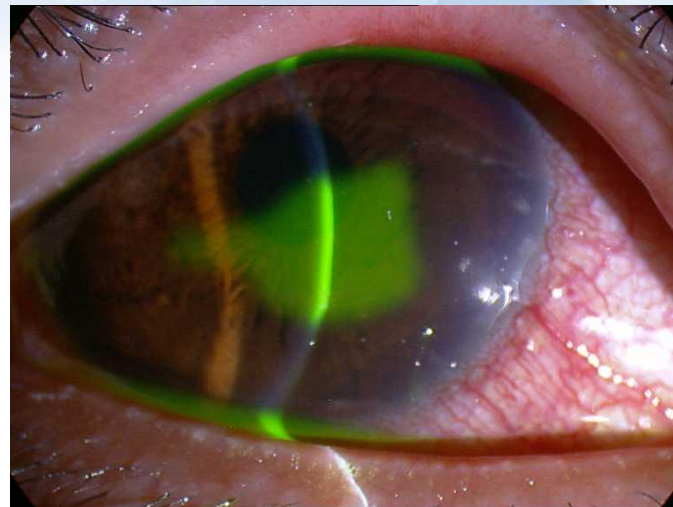
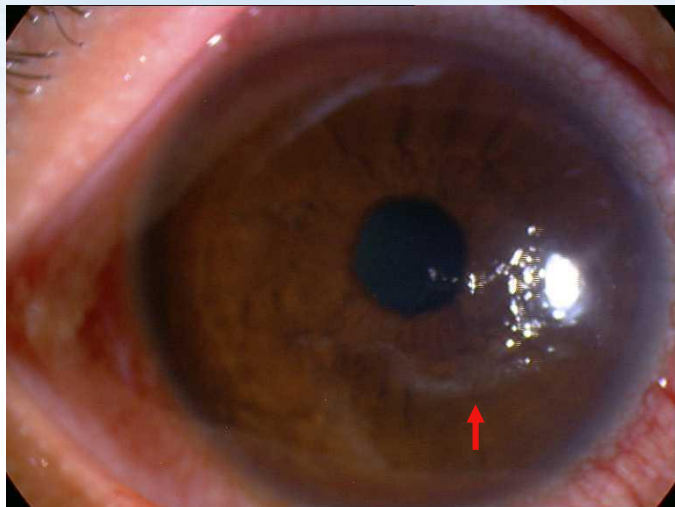
受力前



受力后

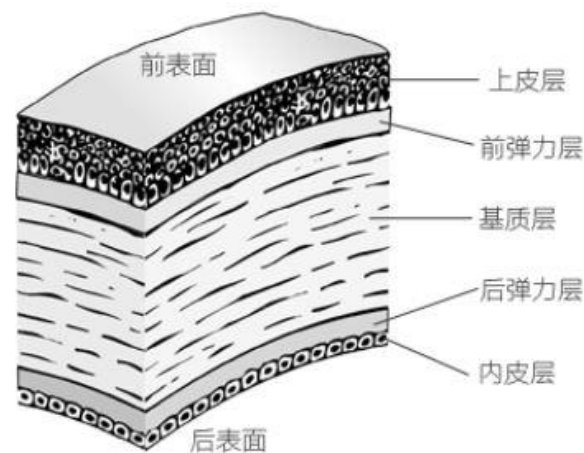


角膜挫伤



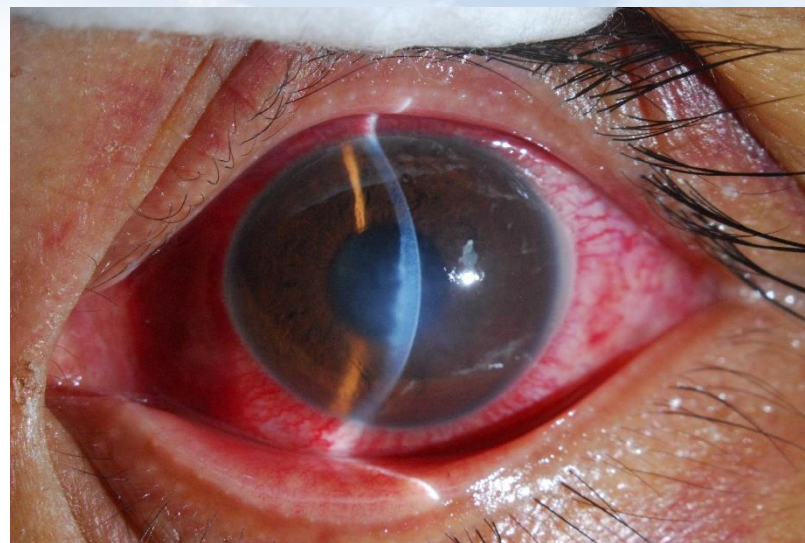
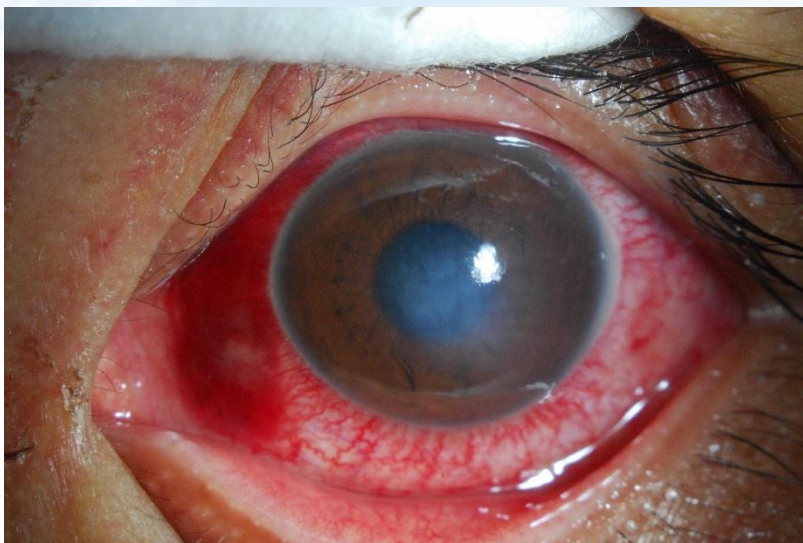
角膜上皮擦伤

- ◆ 眼痛、畏光、流泪
- ◆ 角膜上皮荧光素染色阳性
- ◆ 治疗：局部抗生素，包眼





角膜挫伤

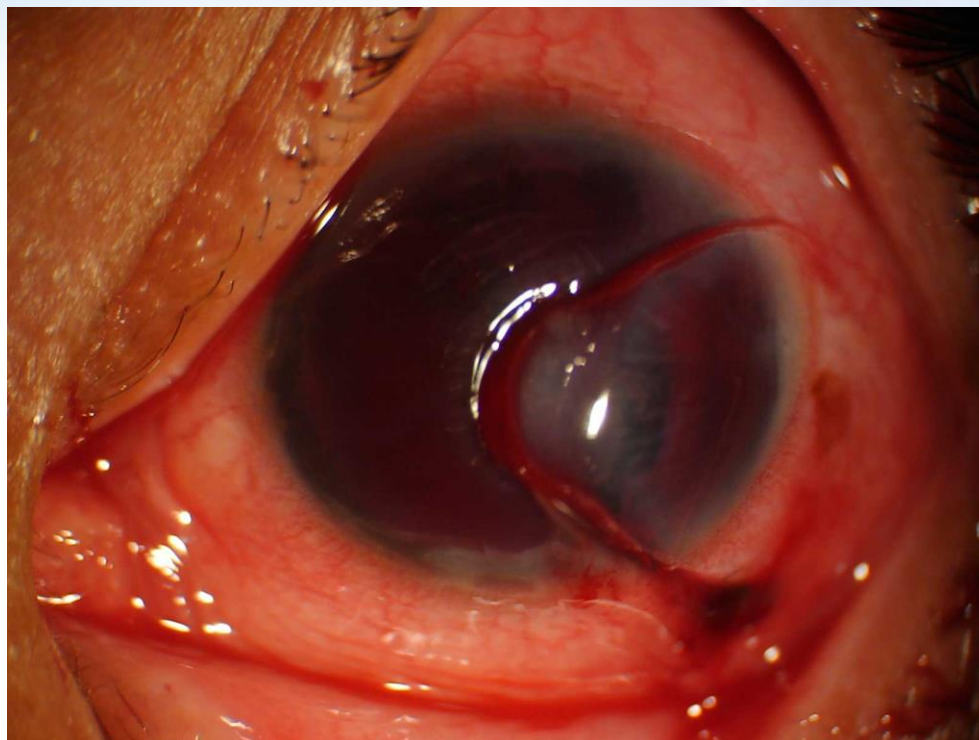


角膜基质水肿

- ◆ 角膜基质混浊增厚
- ◆ 治疗：局部激素



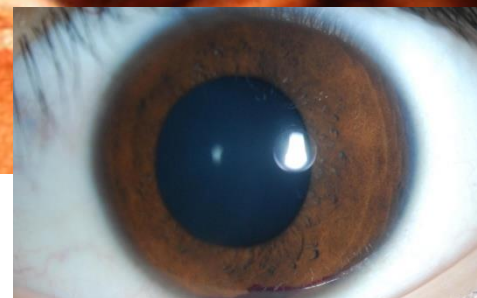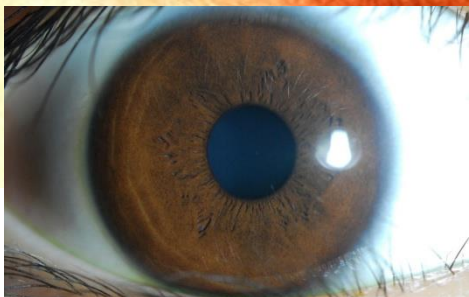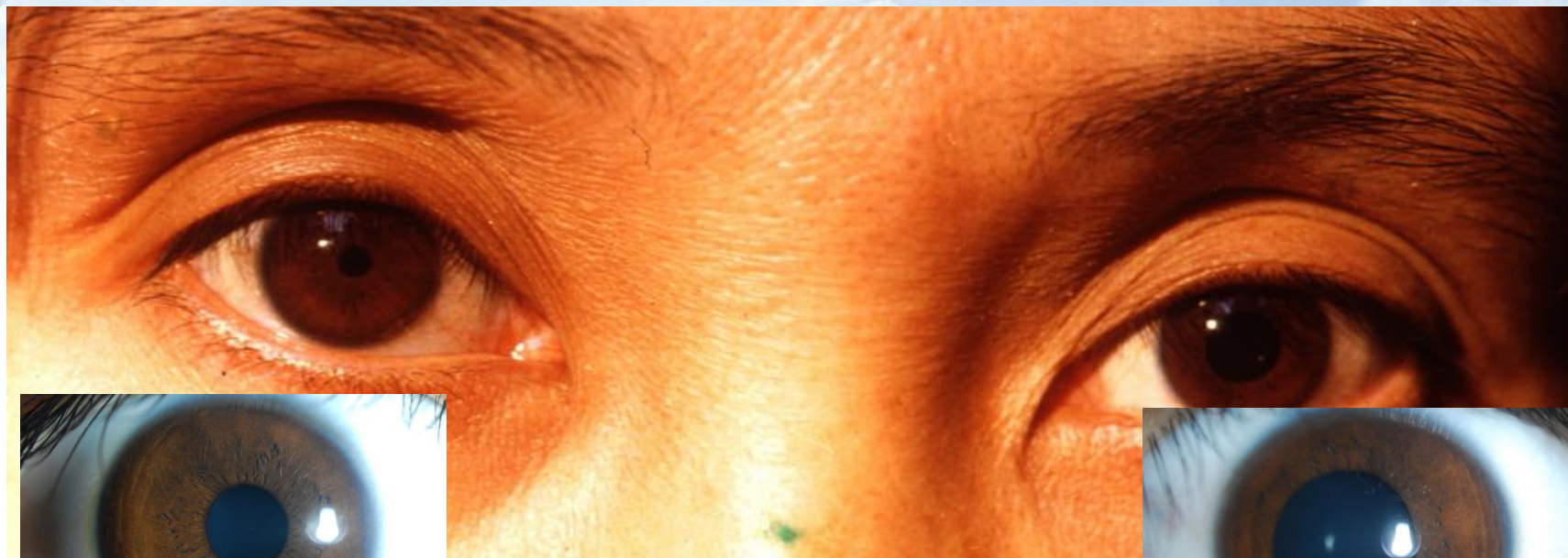角膜挫伤



角膜破裂



虹膜挫伤

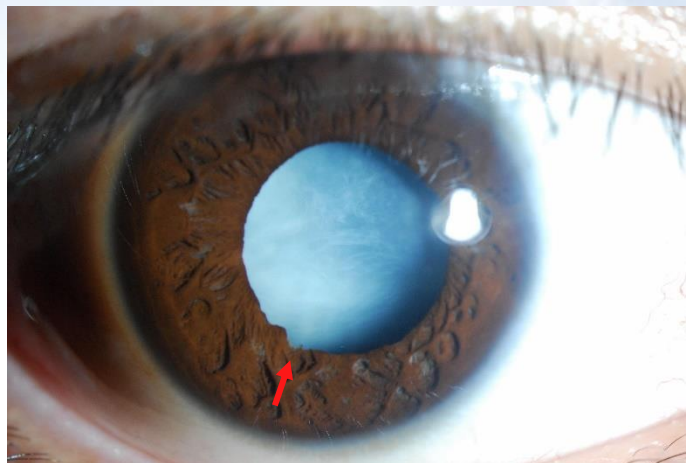


瞳孔散大

- ◆ 瞳孔增大
- ◆ 对光反射减弱



虹膜挫伤

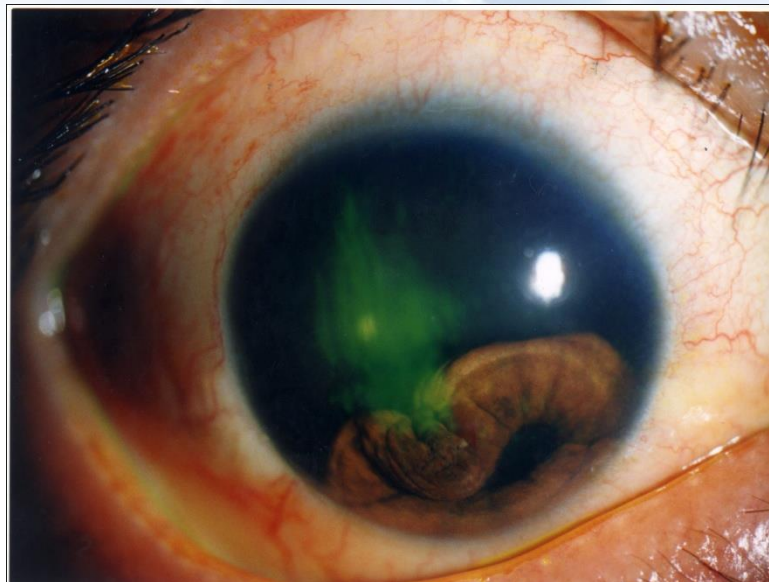
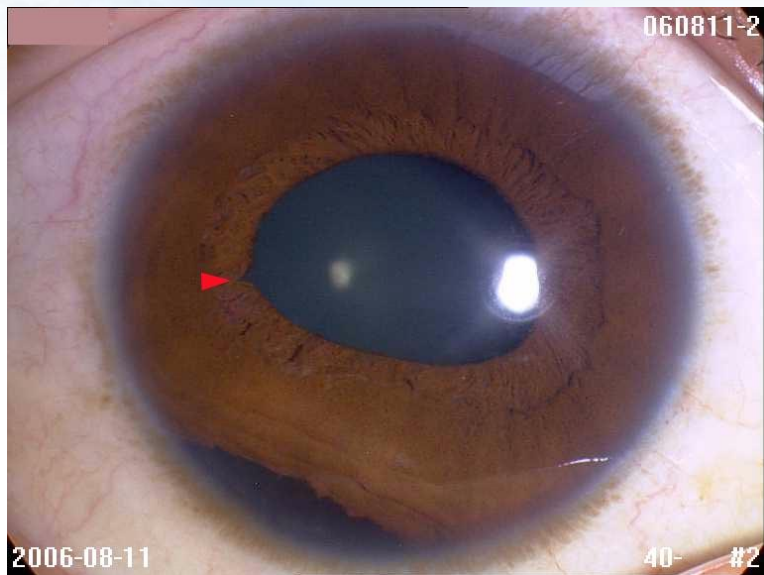


瞳孔括约肌断裂

- ◆ 瞳孔不规则
- ◆ 瞳孔缘切迹



虹膜挫伤



虹膜根部离断

- ◆ 'D' 形瞳孔
- ◆ 虹膜根部新月状缺损
- ◆ 手术指征：单眼复视

睫状体挫伤

睫状肌或支配神经受损

调节障碍

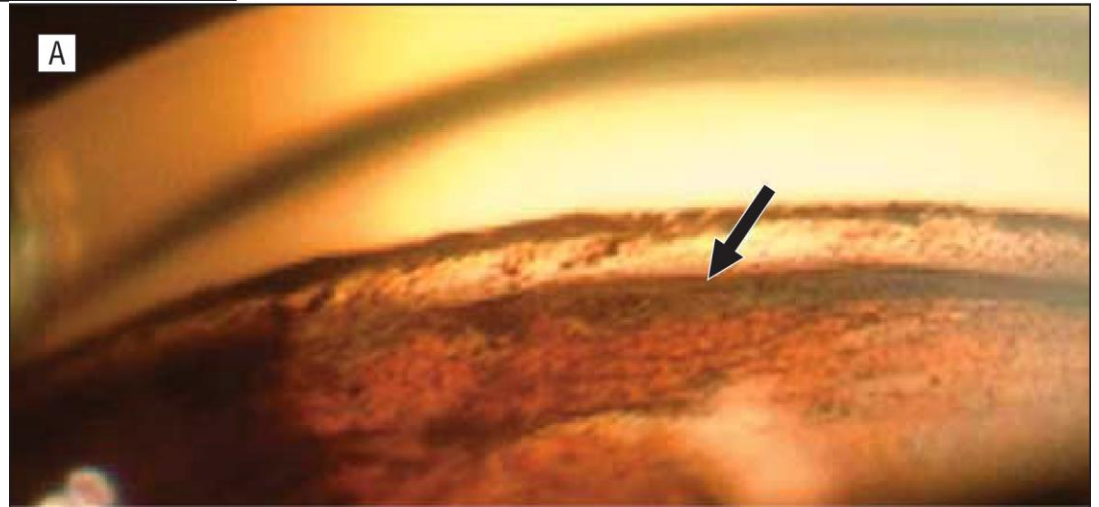
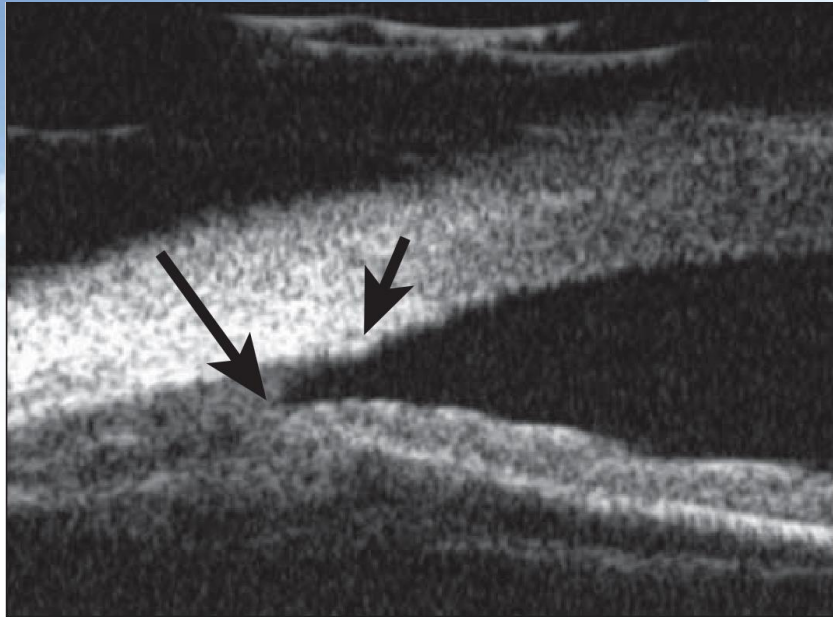
瞳孔散大

近视力不良

房水分泌障碍

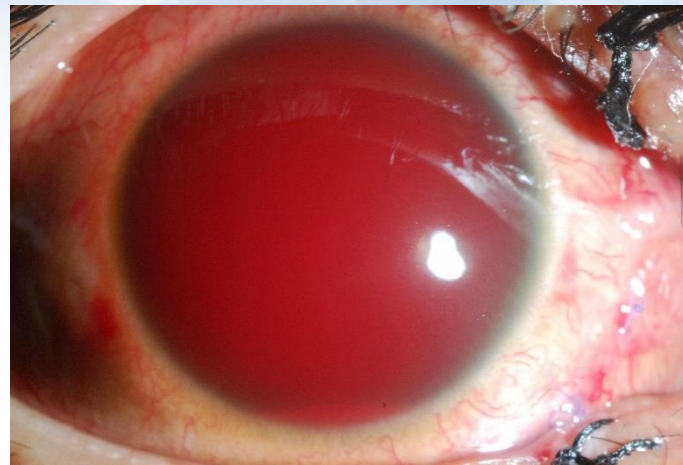
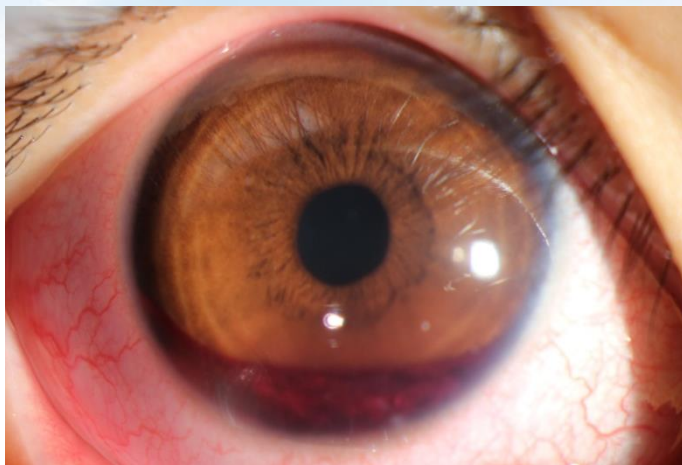低眼压







前房积血



❖ 病因

- ◆ 睫状体和虹膜血管的破裂

❖ 并发症

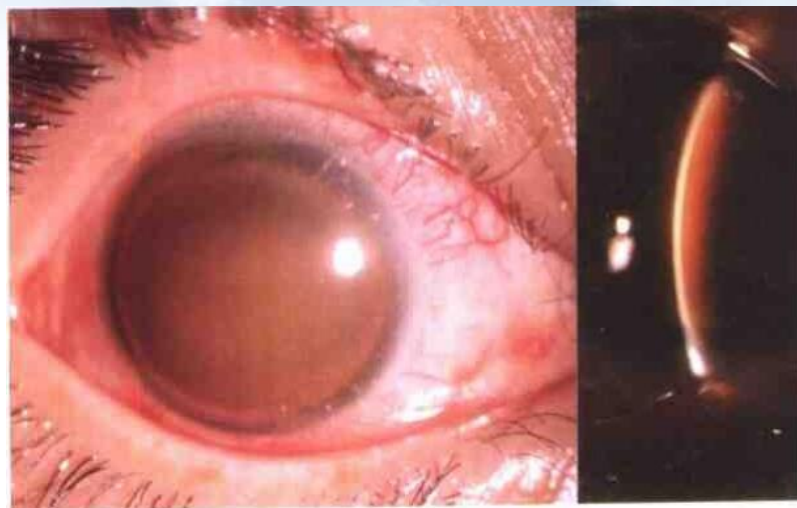
- ◆ 反复出血
- ◆ 继发性青光眼
- ◆ 角膜血染



前房积血

❖ 常见于

- ◆ 大量积血
- ◆ 反复出血
- ◆ 持续积血
- ◆ 持续高眼压
- ◆ 角膜内皮功能失代偿



角膜血染

前房积血

❖ 治疗

- ◆ 半坐卧位
- ◆ 避免阅读
- ◆ 睫状肌麻痹剂
- ◆ 局部和全身应用激素
- ◆ 止血药
- ◆ 降眼压药

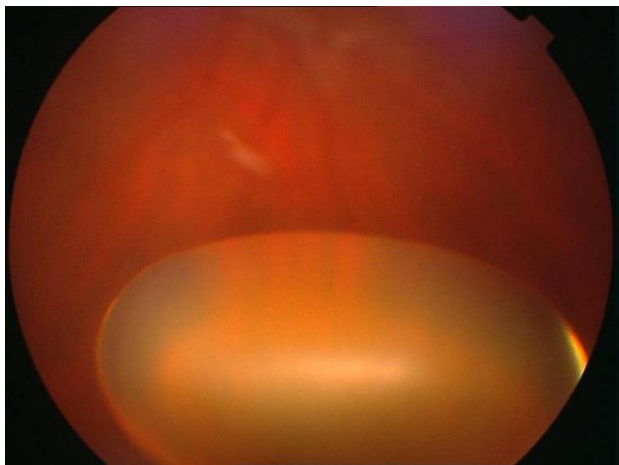
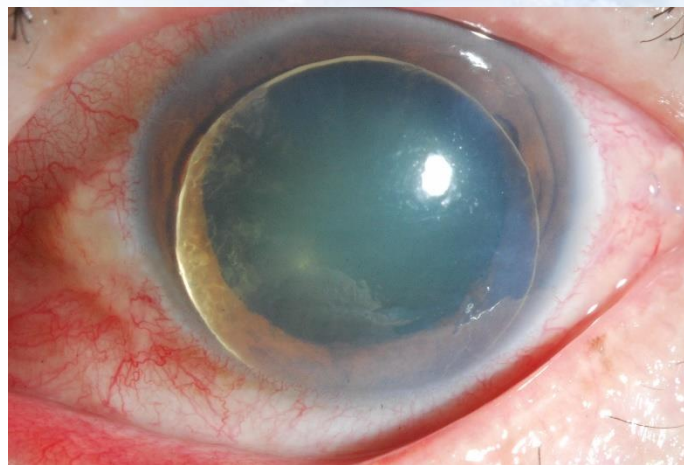
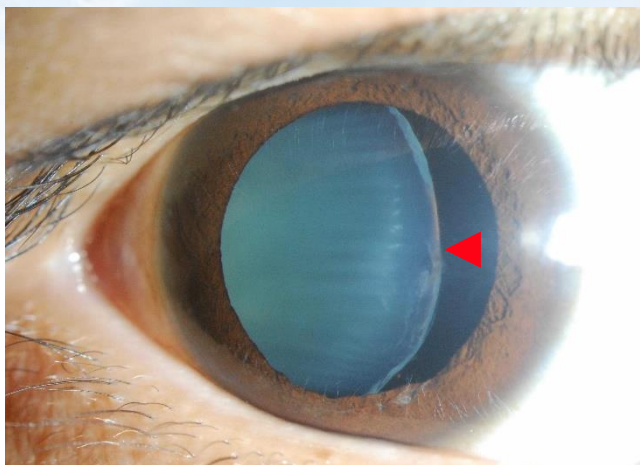
前房积血

❖ 前房冲洗指征

- ◆ 持续大量积血
- ◆ 高眼压不能控制
- ◆ 角膜血染



晶状体挫伤

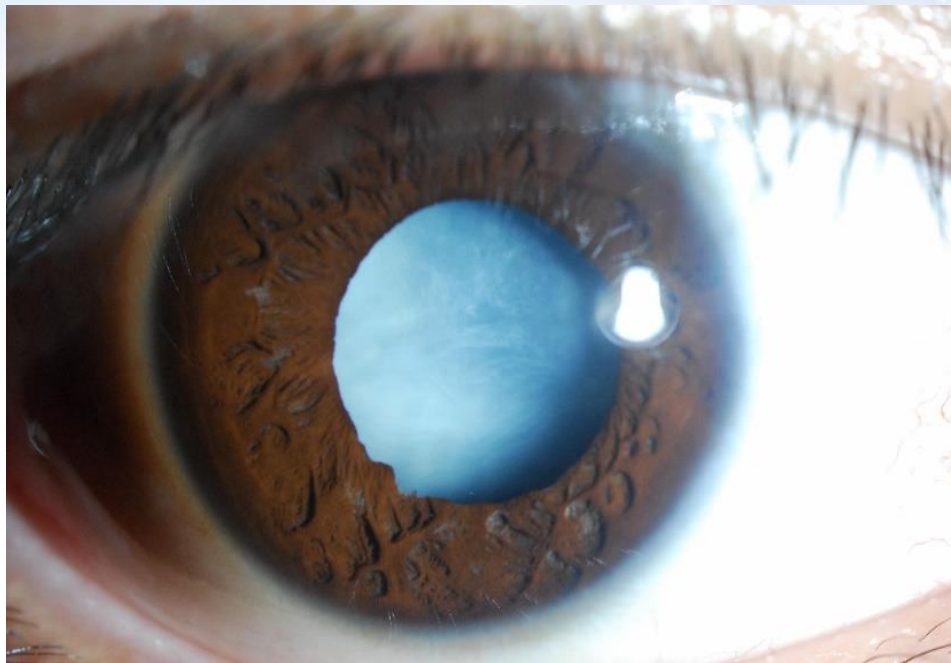


❖ 晶状体脱位

- ◆ 半脱位和全脱位
- ◆ 并发症：
继发性青光眼
单眼复视



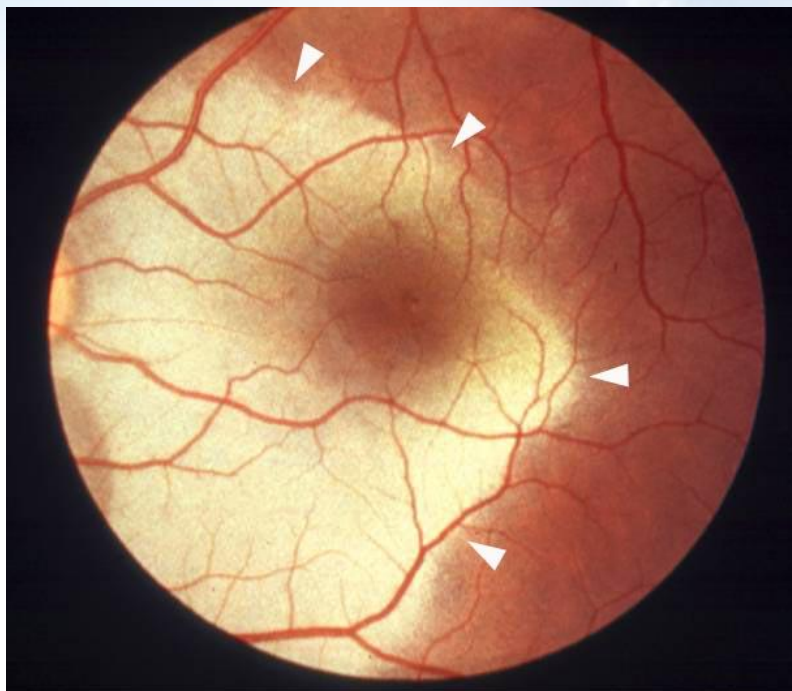
晶状体挫伤



❖ 晶状体混浊：外伤性白内障



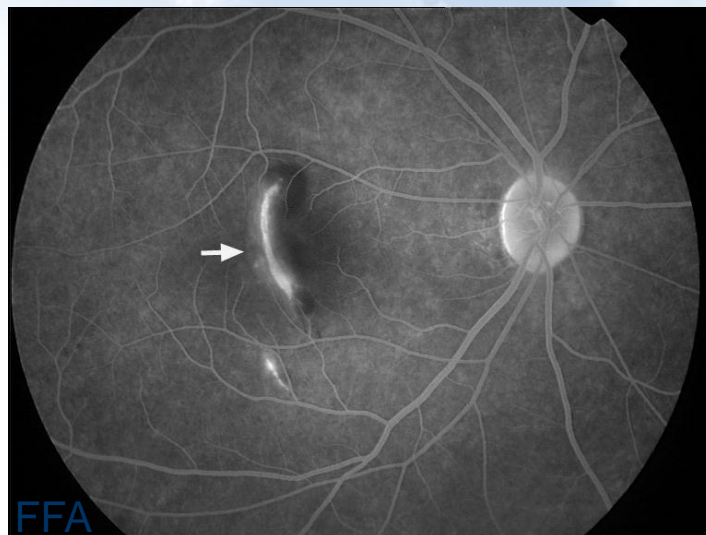
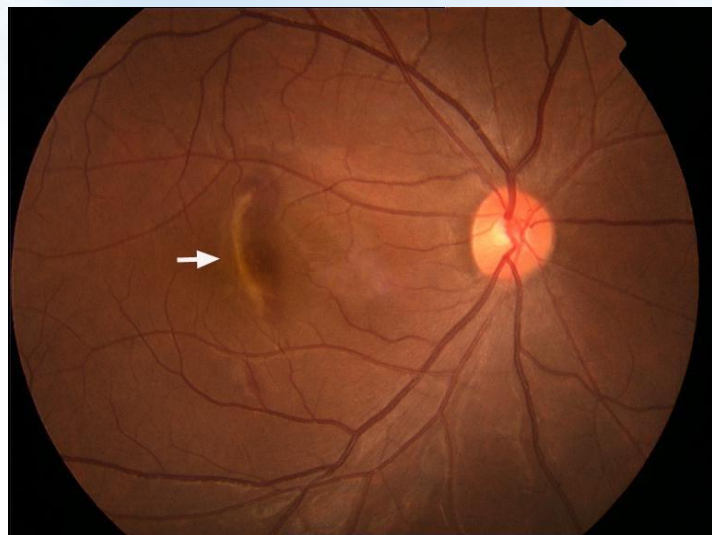
脉络膜视网膜挫伤



视网膜震荡



脉络膜视网膜挫伤



脉络膜破裂

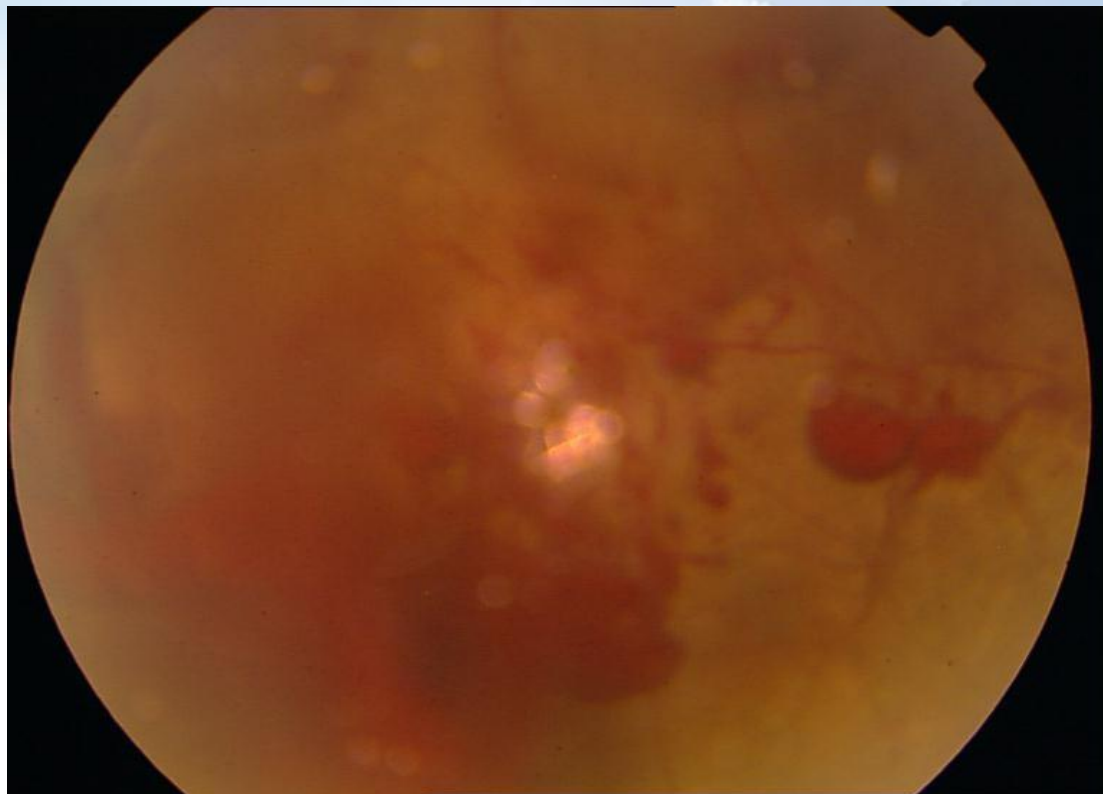
- ◆ 弧状或线状
- ◆ 平行于视乳头边缘
- ◆ 可导致脉络膜新生血管



中山大學 中山眼科中心

ZHONGSHAN OPHTHALMIC CENTER, SUN YAT-SEN UNIVERSITY

脉络膜视网膜挫伤

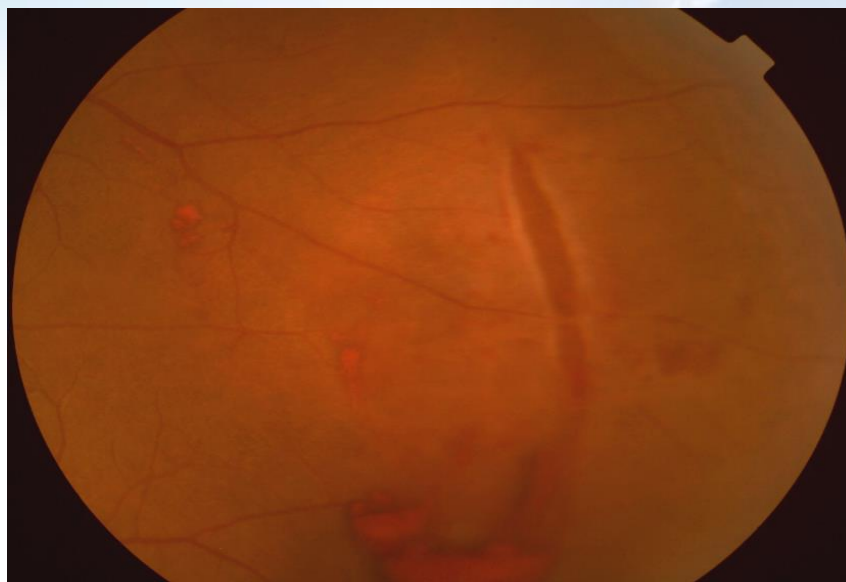


玻璃体积血

来源: 睫状体、脉络膜、视网膜



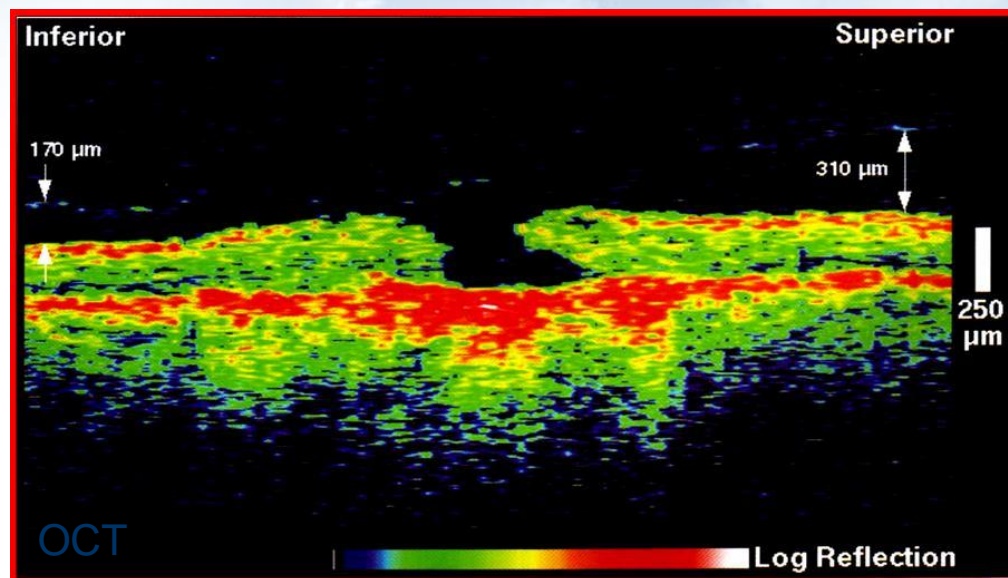
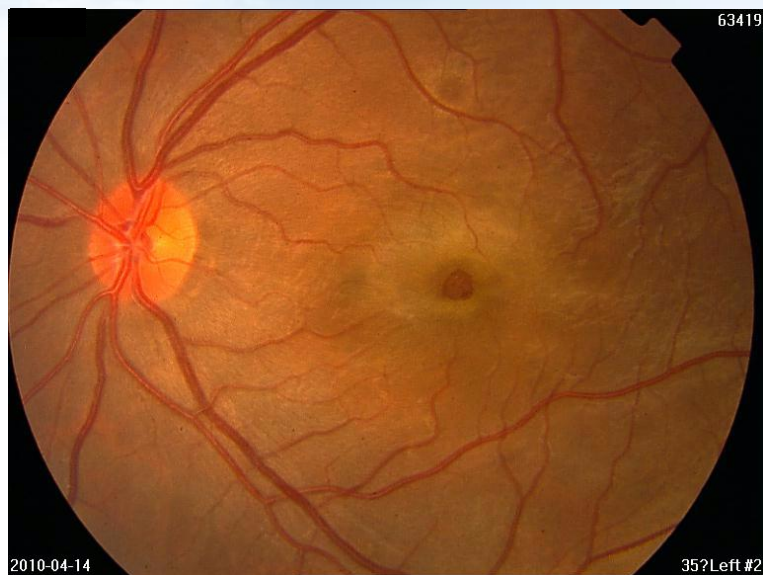脉络膜视网膜挫伤



视网膜裂孔



脉络膜视网膜挫伤



外伤性黄斑裂孔

OCT: 光学相干断层成像

开放性眼球伤

- 眼球贯通伤
- 眼球破裂伤
- 眼球贯通伤
- 眼内异物

外伤眼的评估

评估伤眼的4个重要参数

- 眼外伤类型
- 受伤部位（分区）
- 伤后最初视力
- 相对性传入性瞳孔障碍

开放性眼球伤

处理原则

- 封闭与外界相通的伤口，恢复眼球的密闭环境；
- 尽可能地保存视功能；
- 在最初修复手术中尽可能消除未来威胁眼球结构和视功能的潜在危险因素

A background image of a bright blue sky with large, fluffy white cumulus clouds. The clouds are concentrated in the upper half of the frame, with a clear blue sky above them. The overall scene is bright and clear.

眼球贯通伤

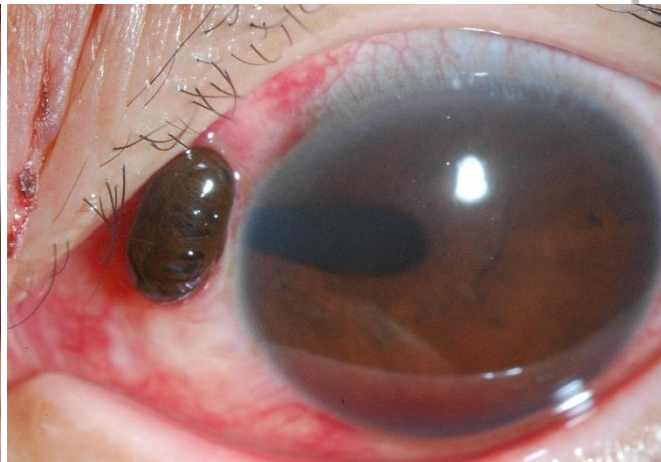
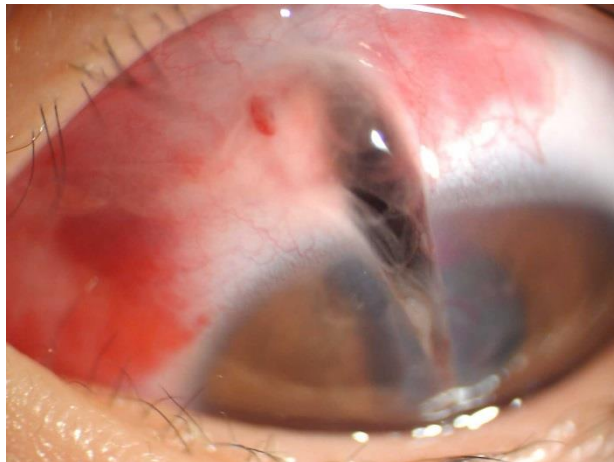
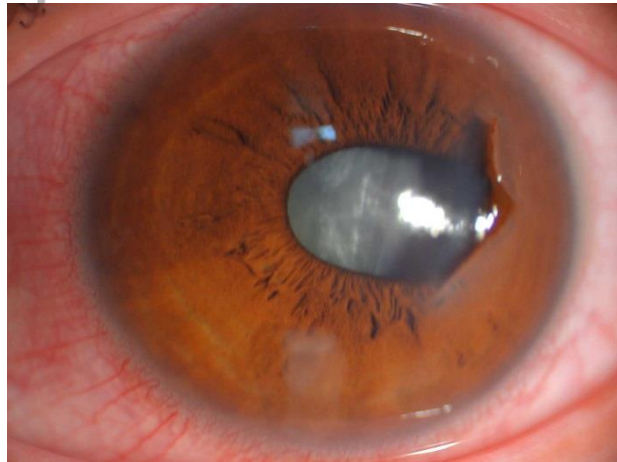
眼球贯通伤

❖ 病因

- ◆ 尖锐物体导致的眼球壁全层损伤

❖ 贯通伤部位

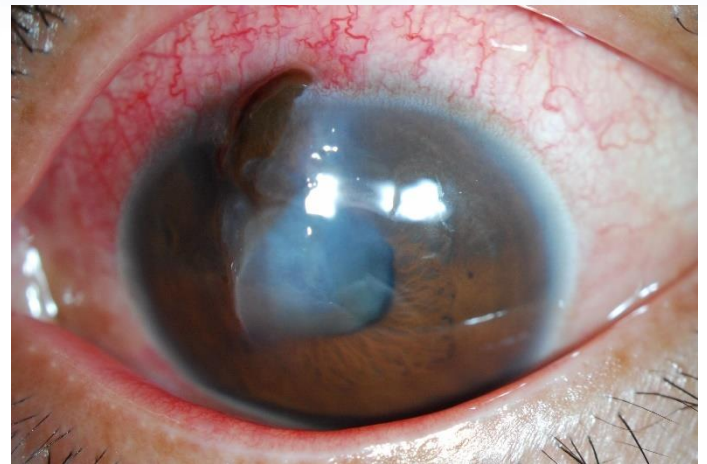- ◆ 角膜、角巩膜、巩膜



眼球贯通伤

❖ 临床表现

- ◆ 眼球壁创口
- ◆ 色素膜脱出
- ◆ 浅前房
- ◆ 白内障
- ◆ 玻璃体视网膜损伤

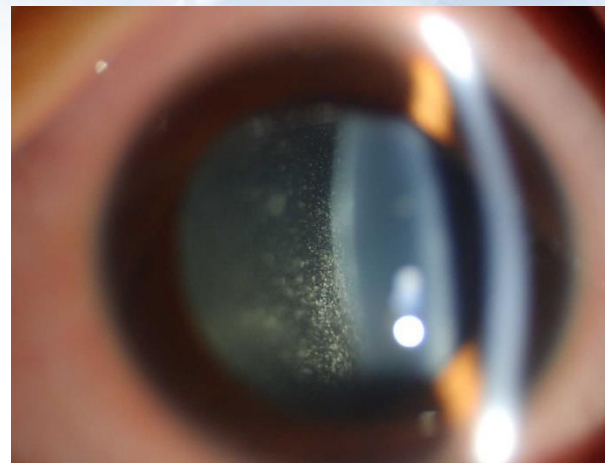
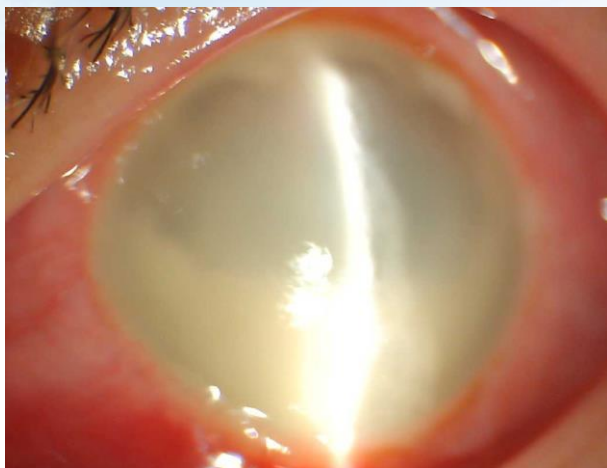


眼球贯通伤

- ❖ **急诊处理**：排除眼内异物，及早显微手术
 - ◆ 清洗创口
 - ◆ 回纳脱出之色素膜
 - ◆ 缝合创口
 - ◆ 前房再形成
 - ◆ 局部和全身应用抗生素和激素



眼球贯通伤-并发症



外伤性感染性眼内炎

- ◆ 眼痛
- ◆ 角膜水肿
- ◆ 前房积脓
- ◆ 玻璃体炎症
- ◆ 视网膜静脉周围炎

眼球贯通伤-并发症

外伤性眼内炎

❖ 治疗

- ◆ 房水和玻璃体取材查找病原体
- ◆ 局部和全身抗生素
- ◆ 睫状肌麻痹剂
- ◆ 玻璃体腔内注射抗生素
- ◆ 玻璃体切除术

眼球贯通伤-并发症

交感性眼炎

- ❖ 开放性眼外伤或内眼手术后双眼慢性肉芽肿性葡萄膜炎
- ❖ 刺激眼，交感眼
- ❖ 交感眼的表现
 - ◆ 轻微眼痛、畏光
 - ◆ 调节障碍、视力下降、视物变形

眼球贯通伤-并发症

交感性眼炎

❖ 预防

- ◆ 及时缝合创口
- ◆ 确切回纳色素膜
- ◆ 尽早取出眼内异物

❖ 治疗

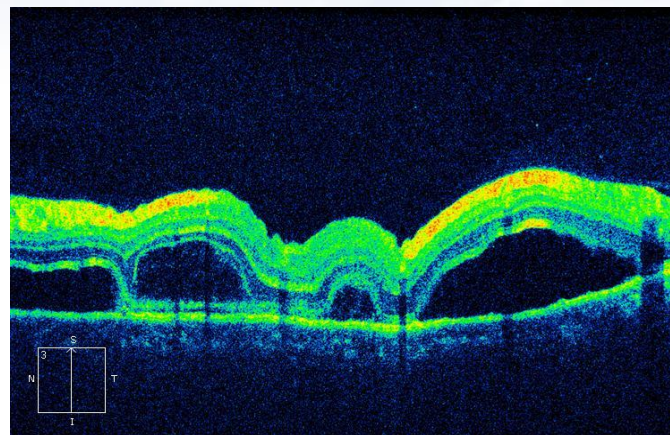
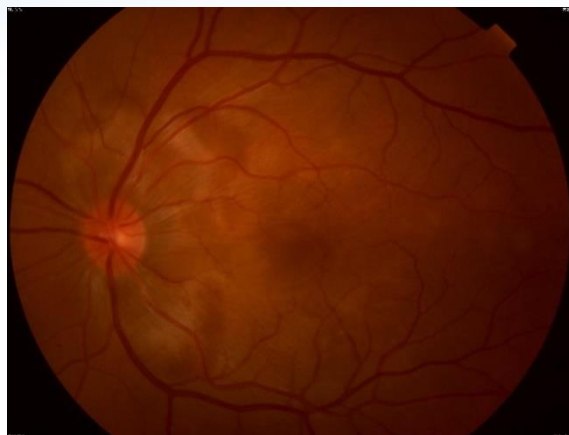- ◆ 局部和全身抗炎抗感染治疗



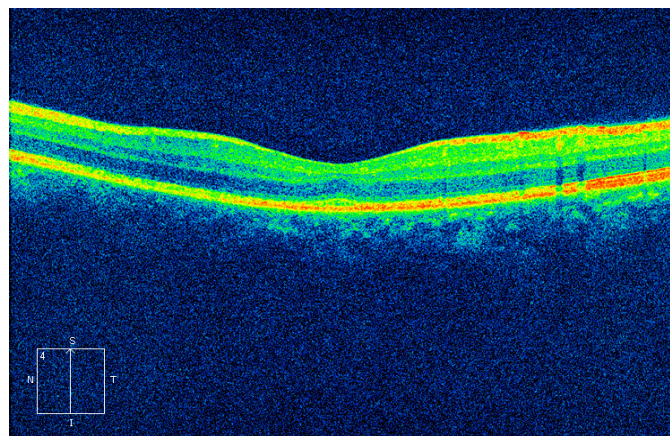
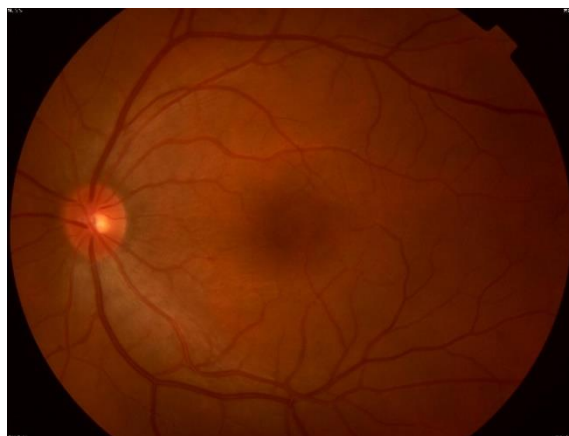眼球贯通伤-并发症

交感性眼炎

治疗前



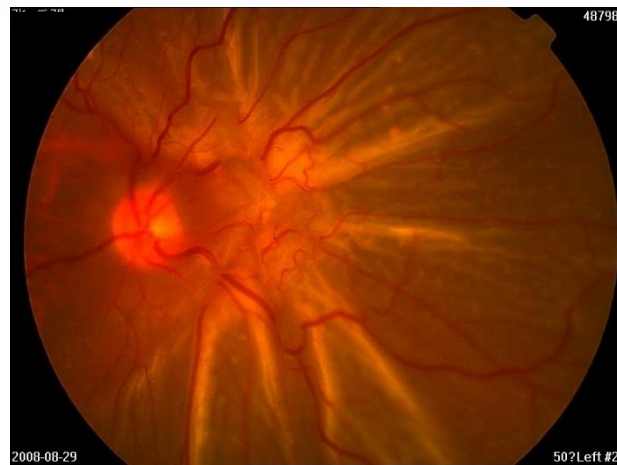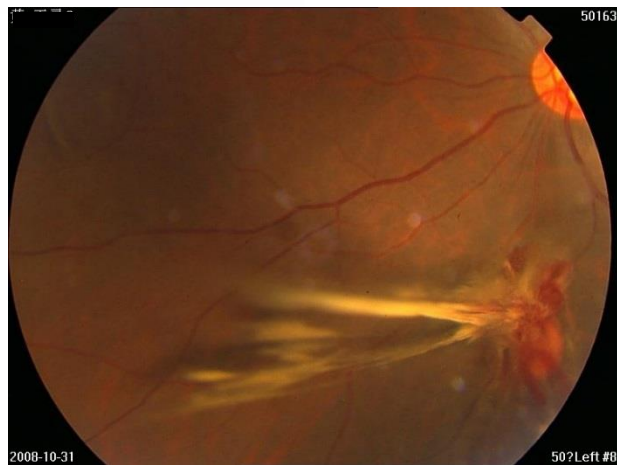
治疗后





眼球贯通伤-并发症

外伤性增殖性玻璃体视网膜病变



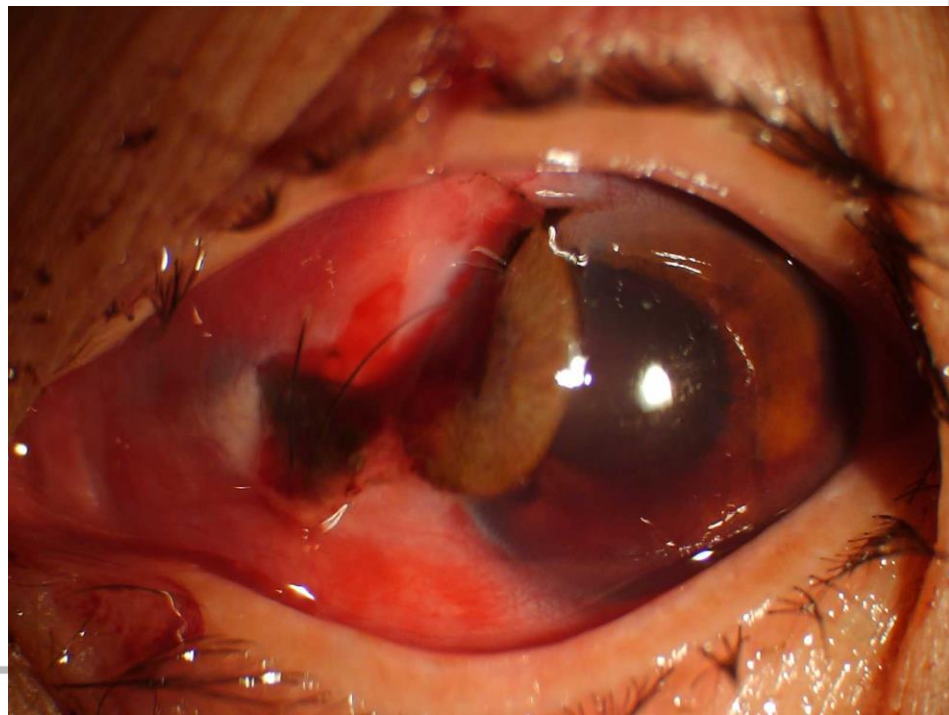
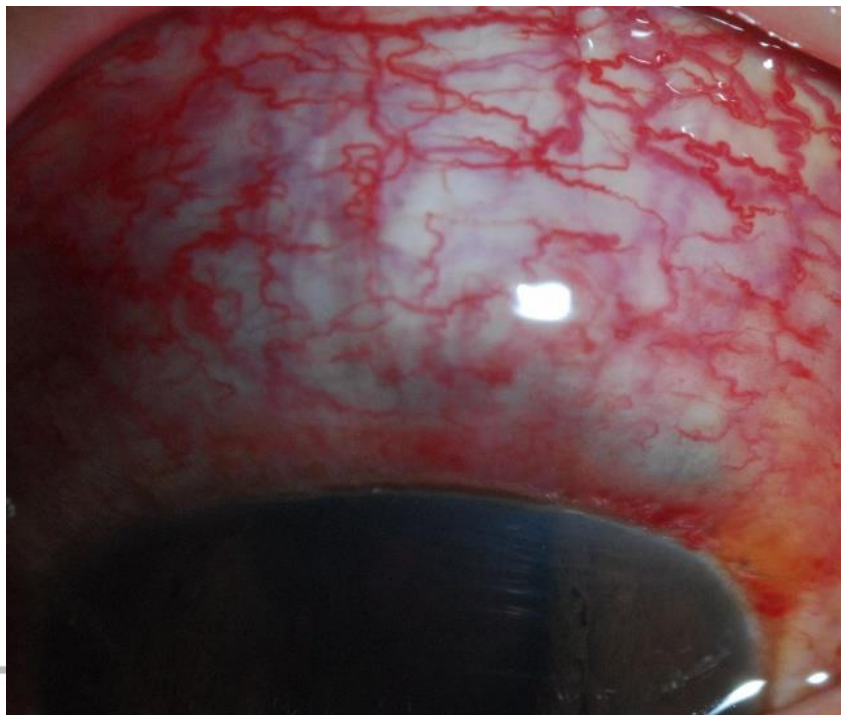
治疗: 玻璃体切除术

眼球破裂伤

❖ 常见部位

- ◆ 角膜缘, 直肌肌止附着处

❖ 巩膜破裂征



眼球破裂伤

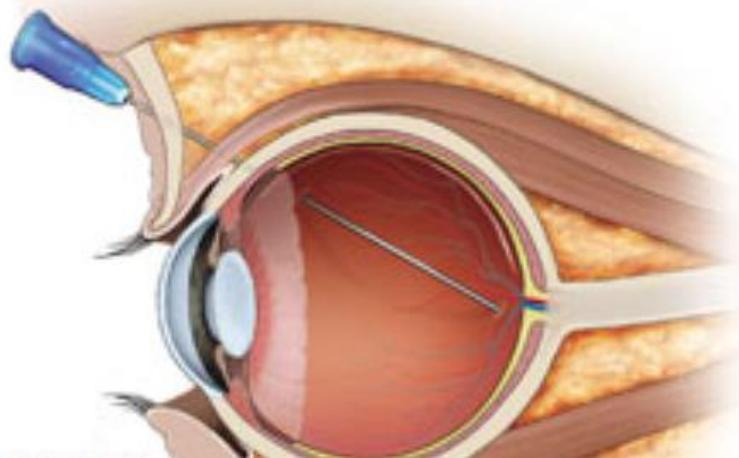
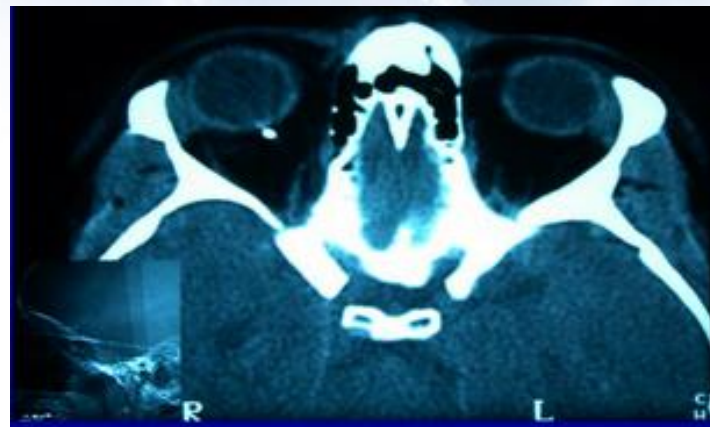
❖ 治疗：

- ◆ 手术探查创口
- ◆ 创口缝合术
- ◆ 进一步检查和治疗合并伤



眼球贯通伤

- ❖ **定义**：由同一致伤物引起的既有入口又有出的开放性眼球伤
- ❖ **致伤物**：通常为锐器、刀剪、子弹、金属飞屑等
- ❖ **治疗**：手术修复



A background image of a bright blue sky with large, fluffy white cumulus clouds. The clouds are concentrated in the upper half of the frame, with a clear blue sky above them. The overall scene is bright and clear.

眼异物伤

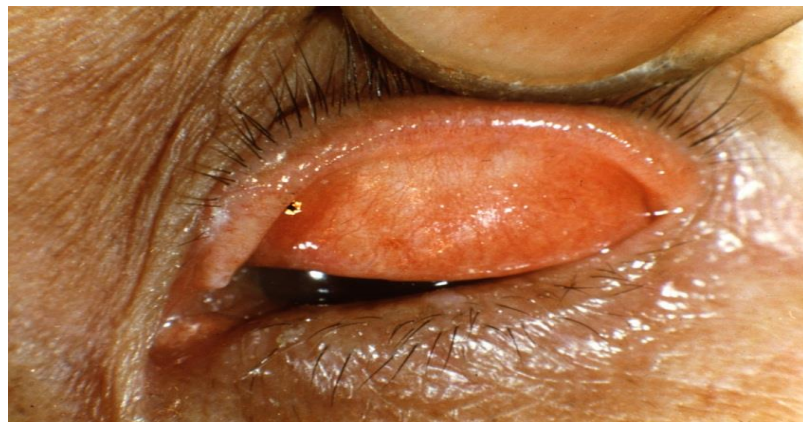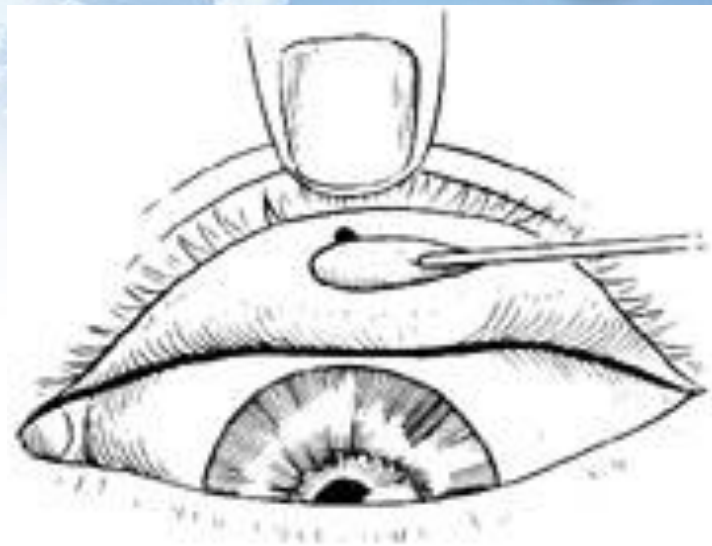


结膜异物

❖ 灰尘 煤屑

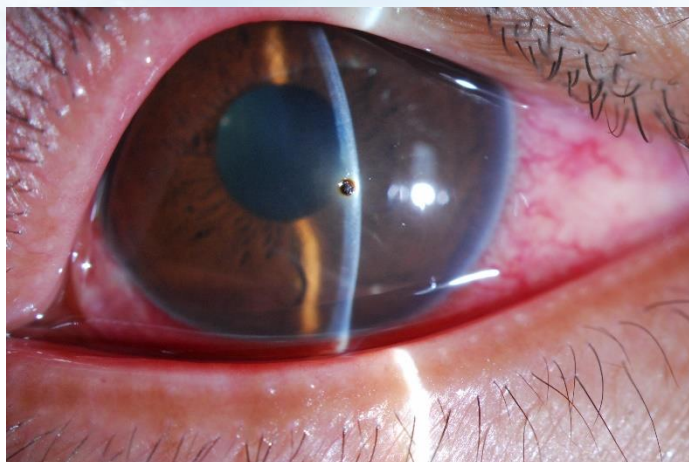
❖ 睑板下沟、穹窿部
半月皱襞

❖ 治疗

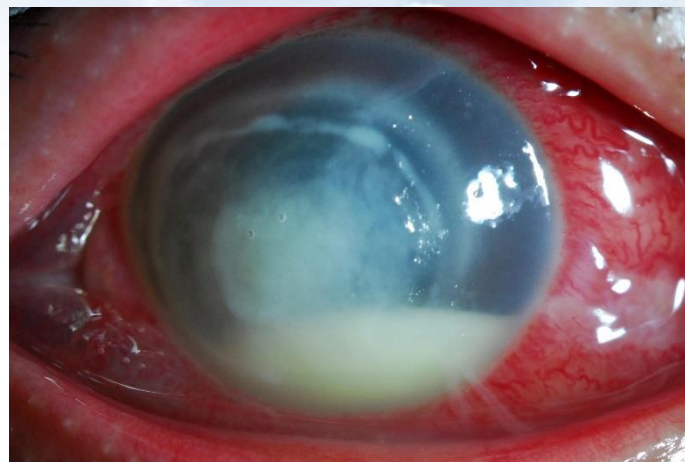




角膜异物



角膜异物



角膜炎、眼内炎

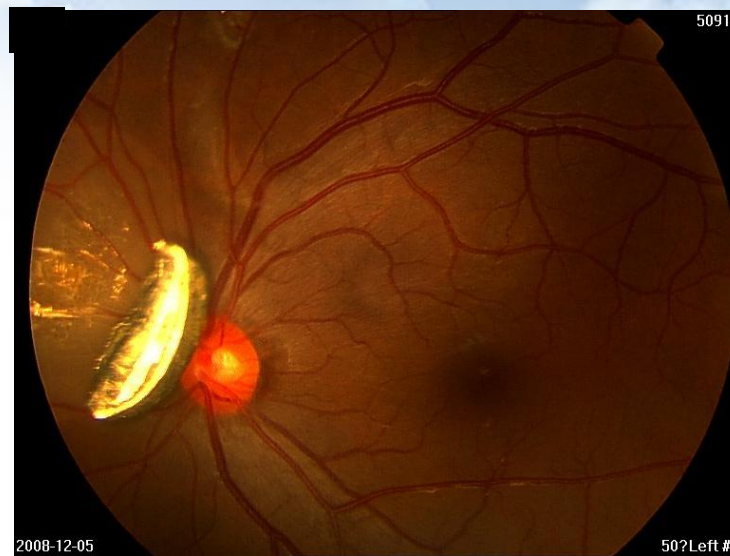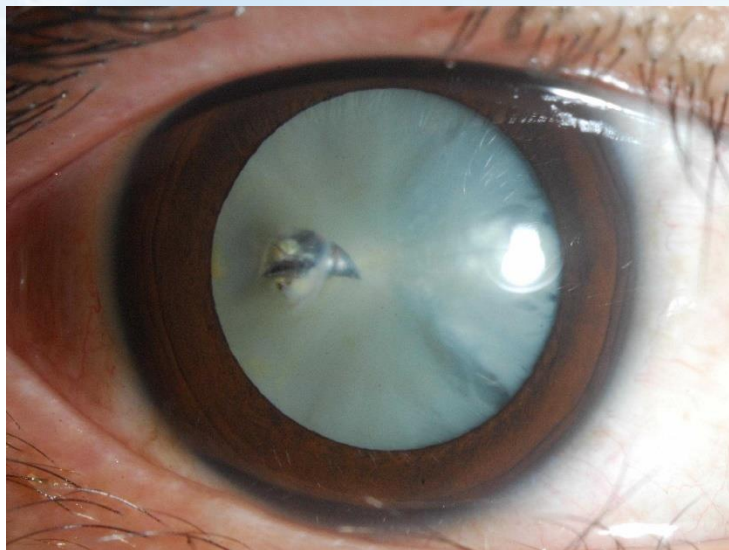
❖ 眼痛和眼部刺激征

❖ 治疗

- ◆ 无菌操作下剔除角膜异物
- ◆ 抗生素眼膏包眼



异物伤



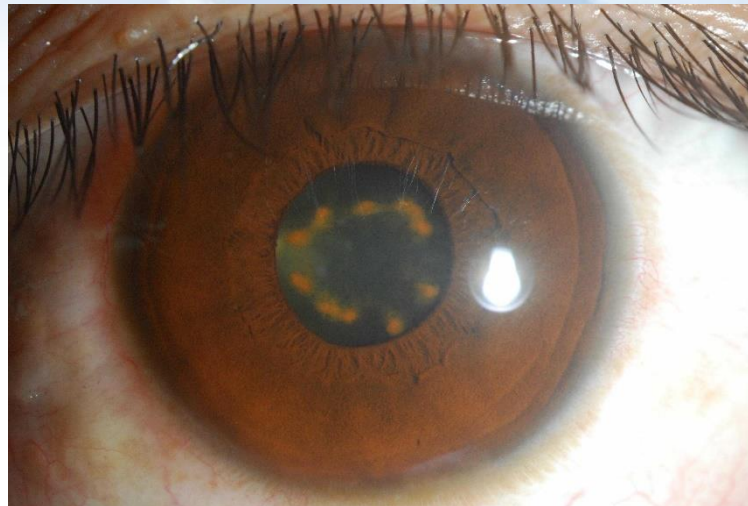
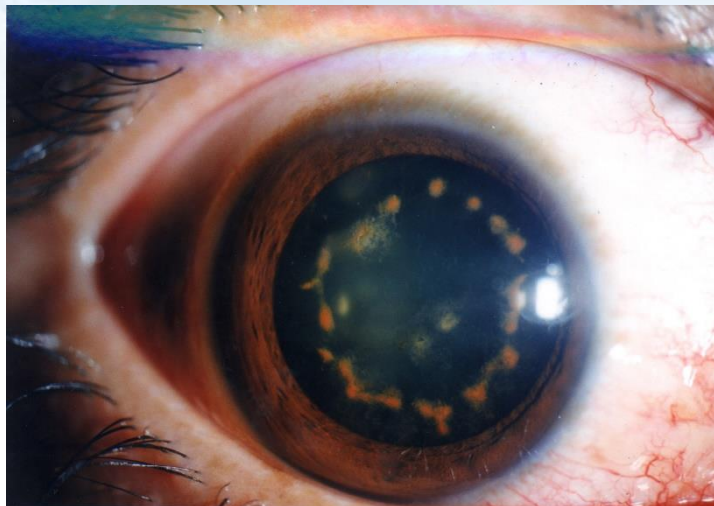
眼内异物

❖ 诊断

- ◆ 眼外伤史
- ◆ 临床检查（裂隙灯显微镜、眼底镜、房角镜）
- ◆ 影像学检查（x光, CT, B超, UBM）



眼内异物



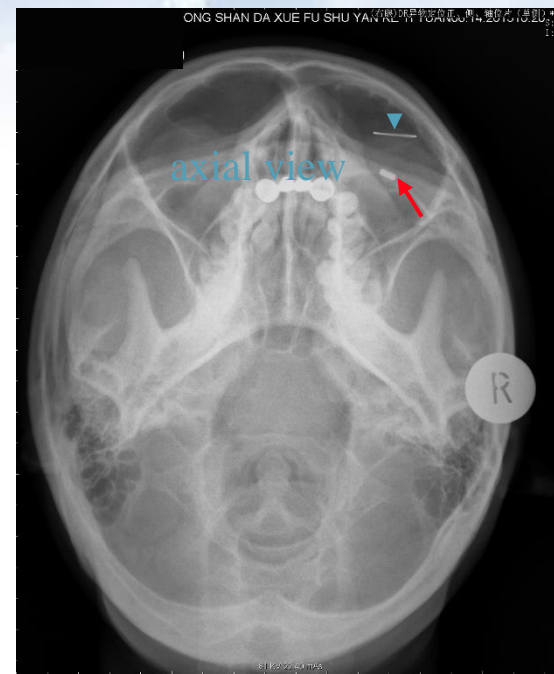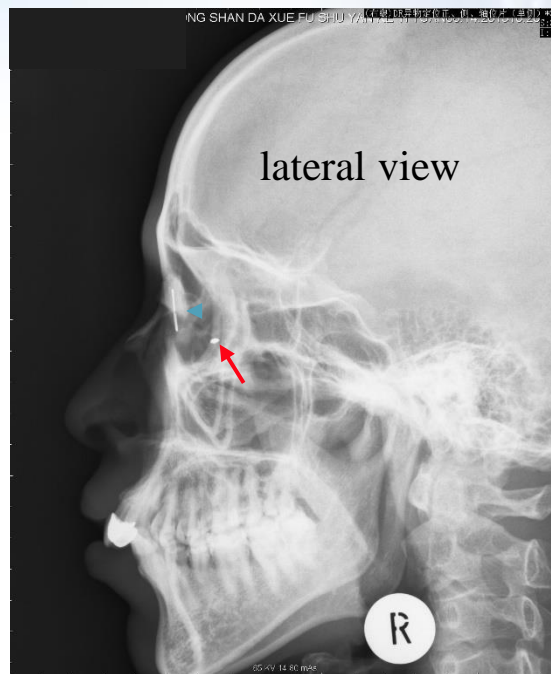
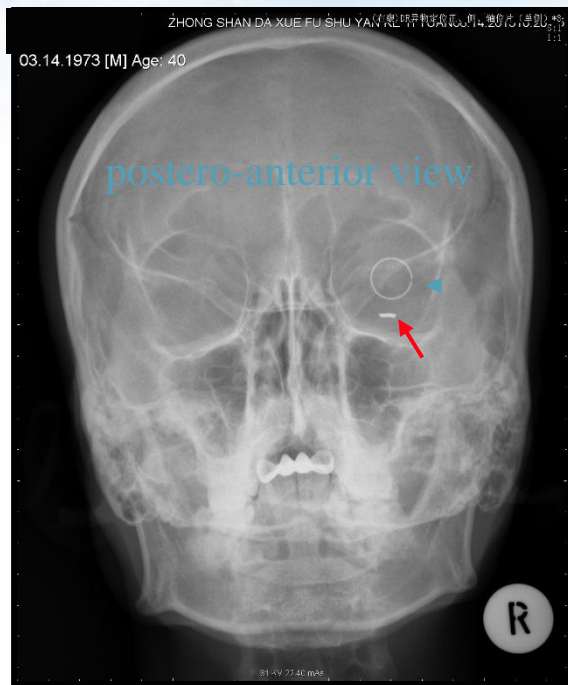
铁锈症

❖ 临床表现

- ◆ 白内障
- ◆ 晶状体前囊下锈斑
- ◆ 继发性青光眼
- ◆ 视网膜变性



眼内异物



眼内异物定位：角膜缘缝环法



中山大學 中山眼科中心

ZHONGSHAN OPHTHALMIC CENTER, SUN YAT-SEN UNIVERSITY

视神经外伤

视神经挫伤

❖ 病因

- ◆ 闭合性头部外伤

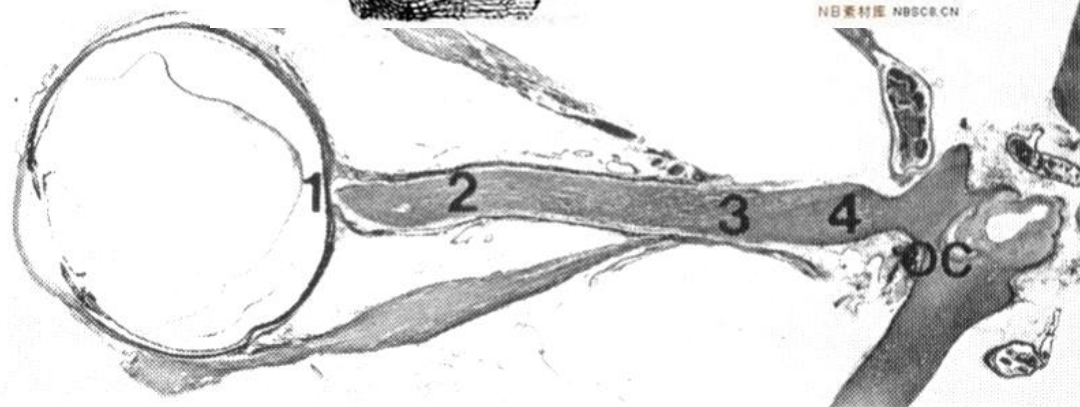
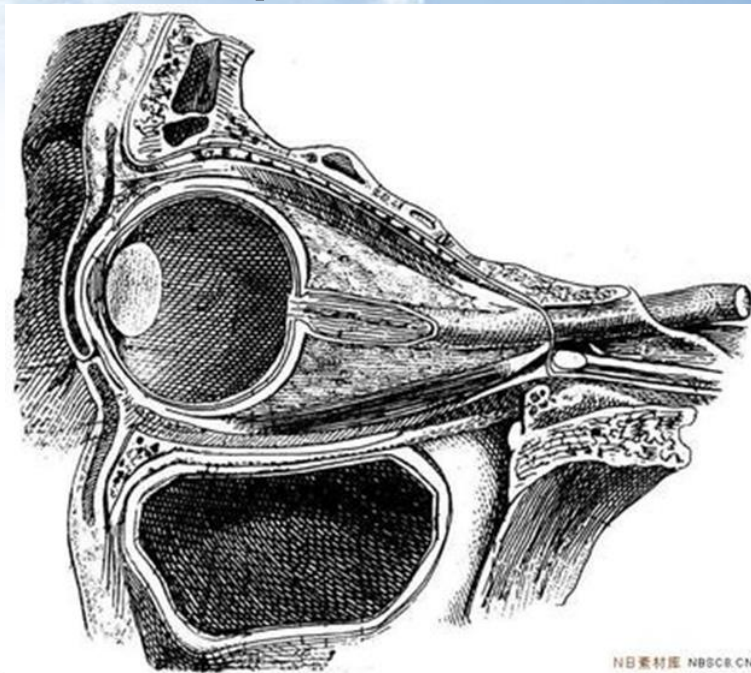
❖ 临床表现

- ◆ 视力下降
- ◆ 瞳孔对光反射减弱
- ◆ 晚期视神经萎缩



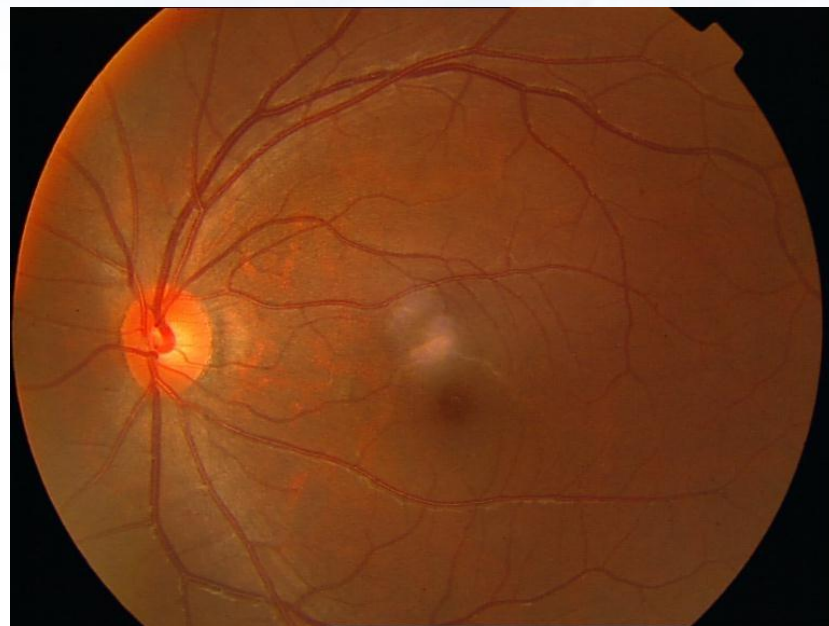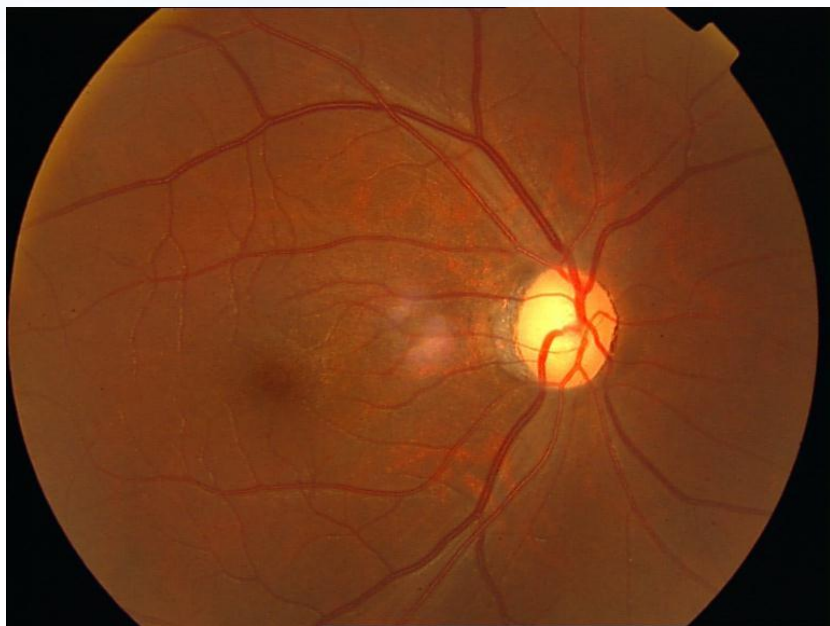视神经挫伤 (Optic Nerve Contusion)

- ❖ 眼内段
- ❖ 眶内段
- ❖ 管内段
- ❖ 颅内段





视神经挫伤



视神经萎缩



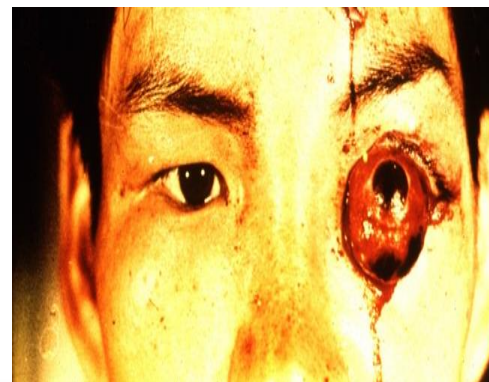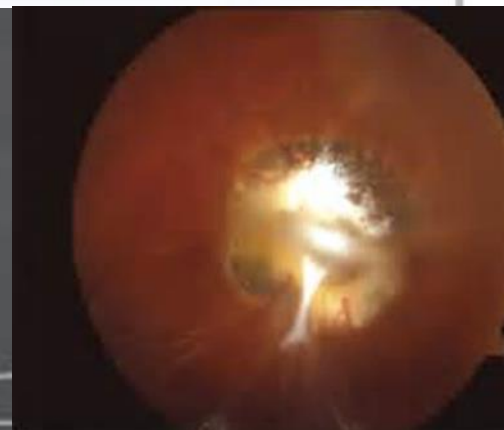
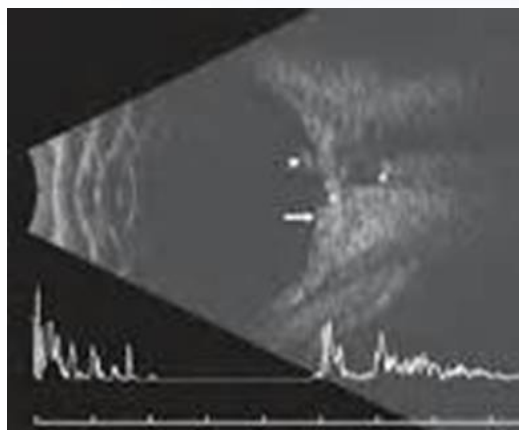
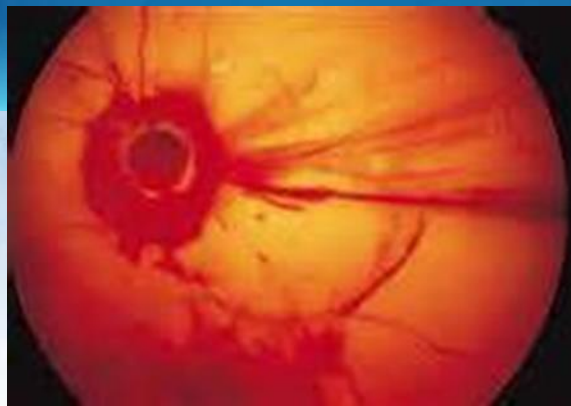视神经撕脱

(Avulsion of Optic Nerve)

❖ 视神经受到强力从巩膜管向后脱位

❖ 视盘处呈坑状凹陷

❖ 视力完全丧失



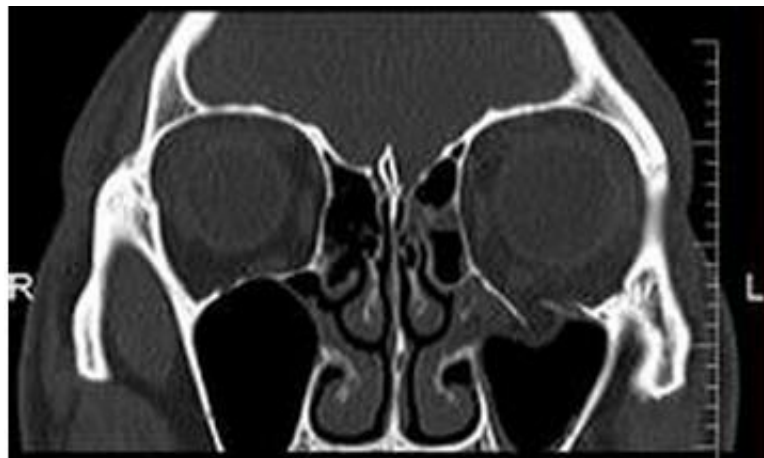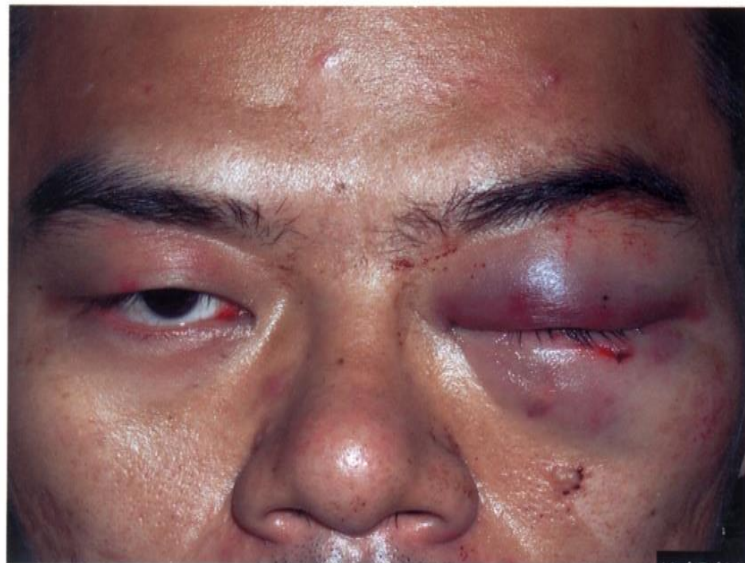视神经挫伤治疗

- ❖ 血管扩张剂、脱水剂
- ❖ 神经营养药物
- ❖ 短期大剂量糖皮质激素
- ❖ 视神经骨管减压术



眼眶外伤

- ❖ 钝力打击 碰撞 跌伤
- ❖ 眼眶骨折 眶内出血 视神经挫伤
- ❖ 合并颅脑外伤的昏迷病人在外科治疗的同时应尽早进行眼科检查
- ❖ 眼眶锐器伤常引起眼睑眼球及眶深部组织损伤



眼外伤的处理原则

- ❖ 抢救危及生命的创伤
- ❖ 眼化学伤 **争分夺秒**冲洗眼部
- ❖ 开放性损伤 注射抗破伤风血清TAT
- ❖ 眼球贯通伤 切忌挤压眼球
- ❖ 合理应用抗生素

预防

一种可预防的眼科急症

- 宣传教育
- 完善职业防护
- 公共场所的安全管理
- 危险品的生产管理

病史收集、判断致伤物

钝器伤

锐器伤

化学伤

碱烧伤

酸烧伤

爆炸或其他性质伤

初步检查

全身检查：排除颅脑及全身合并伤

眼部检查：视力、受伤部位、
分辨开放伤和闭合伤、化学伤程度

辅助检查：排除球内异物、眼眶骨折等

一期急救治疗

开放伤一期清创缝合
闭合伤对症处理 化学伤急救处理

抗炎抗感染、散瞳及破伤风处理

后续二期治疗

机械性损伤：玻璃体切割手术

化学伤：眼表修复手术



中山大學 中山眼科中心

ZHONGSHAN OPHTHALMIC CENTER, SUN YAT-SEN UNIVERSITY

谢谢!

